QL
613
S847
1893
v.2
INVERT
Zool

Smith
27

Spengel, Johann Wilhelm, 1852-1921

Die Enteropneusten des Golfes von Neapel, und der Angrenzenden Meeres-Abschnitte.

Plates

Fauna und flora des golfes von Neapel ... 18. monographie ... Plates

Smithsonian Institution,
C
236556
National Museum.

Tafel 1.

Fig. 1. *Ptychodera clavigera*, von der dorsalen Seite. $^1/_1$. Nach dem Leben.
- 2. *Ptychodera minuta* ♂, von der ventralen Seite. $^2/_1$. Nach dem Leben.
- 3. desgl. ♀, von der dorsalen Seite. $^2/_1$. Nach dem Leben.
- 4. *Ptychodera erythraea*, von der dorsalen Seite. $^1/_1$. Nach den vorhandnen Bruchstücken des einzigen, in Spiritus conservirten Exemplars.
- 5. *Schizocardium brasiliense*, von der Seite. Nach dem Leben.
- 6. *Glandiceps talaboti*. Vorderkörper, von der dorsalen Seite. $^1/_1$. Nach dem Leben.
- 7. *Glandiceps hacksi*, erwachsen, Vorderkörper von der ventralen Seite. $^1/_1$. Nach dem mir vorliegenden Spiritus-Exemplar.
- 8. Dasselbe Exemplar von der dorsalen Seite.
- 9. Junges Individuum derselben Art. $^2/_1$. Nach einem Spiritus-Exemplar.
- 10. *Balanoglossus kowalevskii*. $^4/_1$. Nach dem Leben.
- 11. *Balanoglossus kupfferi*. $^1/_1$. Nach dem Leben.

Die Originale zu Fig. 2, 3, 4, 7, 8 sind von Herrn O. Peters in Göttingen, zu Fig. 5 von Herrn Prof. E. Selenka in Erlangen, zu Fig. 6 von Herrn Merculiano in Neapel, zu Fig. 10 von Herrn Prof. Charles S. Minot in Boston, zu Fig. 1, 9 und 11 von mir angefertigt.

Verl. v. R. Friedländer & Sohn, Berlin. Lith. Anst. v. Werner & Winter, Frankfurt a/M.

Tafel 2.

b centraler Blutraum (Fig. 2).
cöa Kragenhöhle (Fig. 1, 24).
cöp Rumpfhöhle (Fig. 3, 4, 6, 10).
cöp' Perihämalräume (Fig. 25).
dep Epibranchialstreifen (Fg. 10,13, 20, 21).
dh Zungenhöhle (Fig. 7,11, 19,21).
div Eicheldarm (Fig. 2).
dv Blutgefäss am Rücken der Kiemenzunge (Fig. 4, 5, 7, 11).
dw Wurzeln des Kragenmarks (Fig. 2).
dz Zungenzinken (Fig. 7, 21, 22).
e Eichel (Fig. 1).
ep Epidermis (Fig. 2).
f dorsale Falte der Kragenpforte (Fig. 23).
g Gonade (Fig. 10).
gf Genitalwulst (Fig. 10).
gp Genitalporus (Fig. 10).
gw Grenzwulst (Fig. 10, 11).
h Herzblase (Fig. 2).
i Darm d. Genitalregion (Fig. 13).
k Kragen (Fig. 1).
kd Kiemenzunge (Fig. 4, 10, 11, 12, 21).
kd[1] Erste Kiemenzunge (Fig. 3).
kg Arcaden der Kiemen-Skeletgabel (Fig. 21).
kh Kiemendarmhöhle (Fig. 1, 2, 10).
kp Kiemenporus (Fg. 10, 14, 16, 21).
ks Kiemenseptum (Fig. 3, 4, 10), jüngste sackförmige Kiemenanlage (Fig. 12).
kt Kiementasche (Fig. 4, 19—21).
kt[1] Erste Kiementasche (Fig. 3, 24).
lm Längsmusculatur der Eichel (Fig. 2), d. Rumpfes (Fig. 14, 16).
lm' die zwischen je zwei Kiemenporen hindurchtretenden Bündel der letztern (Fig. 14, 16).
lmi innere Längsmuskelbündel des Kragens (Fig. 1, 25).
mh Mundhöhle, Pharynx (Fig. 1, 2, 3, 25).
nd dorsaler Nervenstamm (Fig. 2, 10, 13, 19, 20).
ndk Kragenmark (Fig. 2, 25).
nv ventraler Nervenstamm (Fig. 2, 10, 13).
ö Oesophagus (Fg. 2, 10, 12, 13, 15).
p Eichelporus (Fig. 2).
pe Peritoneum (Fig. 6).
rf Ringfurche d. Kragens (Fg. 1, 2).
rm Ringmusculatur einer Kieme (Fig. 16).
sk Eichelskelet (Fig. 1, 2).
sk' Schenkel derselben (Fig. 1).
sp Kiemenspalten (Fig. 4, 7, 21, 22).
sp' bogenförmiger unterer Teil derselben (Fig. 11, 21, 22).
st Synaptikel, bezw. Skeletachse derselb. (Fig. 4, 7, 8, 10, 20—22).
sv ventrales Eichelseptum (Fig. 2).
sz Septalzinke (Fig. 6, 7, 21, 22).
t taschenartiger hinterer Abschluss der Kiemendarmhöhle (Fig. 12).
tr Kragenpforte (Fig. 24, 25).
vbr zuführende Kiemengefässe (Fig. 19, 20).
vd dorsaler Gefässtamm (Fig. 2, 10, 13, 19, 20).
vg Grenzgefäss des Oesophagus (Fig. 10, 11, 15).
vl lateraler Gefässtamm (Fg. 10, 15).
vr Ringgefässgeflecht des Kragens (Fig. 1).
vs Blutgefäss an der Schneide der Septalzinke (Fig. 4, 6).
vv ventraler Gefässtamm (Fig. 2, 10, 13).
vvk ventrales Längsgefäss des Kragens (Fig. 2, 25).

Ptychodera minuta.

Fig. 1. Basaler Teil der Eichel, Kragen und ein Stück der Kiemenregion, nach Abtragung der ventralen Hälfte der beiden letztern, von der ventralen Seite aus gesehen. $^{15}/_{1}$.
- 2. Eichel, Kragen und ein Stück der Kiemenregion, durch einen medianen Sagittalschnitt halbirt und von der Schnittfläche aus gesehen, schematisirt. $^{10}/_{1}$.
- 3. Linke Hälfte eines Horizontalschnitts aus dem Grenzgebiet des Schlundes (*mh*) und des Kiemendarms. $^{115}/_{1}$.
- 4. Querschnitt von 4 Kiemen; von der untersten ist das hintere Septum nicht abgebildet. $^{115}/_{1}$.
- 5. Stück eines mittlern Längsschnitts einer Kieme. $^{280}/_{1}$.
- 6. Querschnitt eines Kiemenseptums (der innere Theil ist fortgelassen). $^{280}/_{1}$.
- 7. Querschnitt einer Kiemenzunge und eines durch ein Synaptikel mit ihr verbundnen Septums. $^{280}/_{1}$.
- 8. Querschnitt eines Synaptikels. $^{500}/_{1}$.
- 9. Hinterende der Kiemen, flach ausgebreitet, hinten in der Mitte aus einander gebrochen; nur das Skelet ist ausgeführt. Text S. 53. $^{115}/_{1}$.
- 10. Querschnitt der Kiemenregion, aus mehreren Schnitten zusammengestellt und etwas schematisirt; links ist der Schnitt durch eine Kiemenzunge und den Porus, rechts durch ein Kiemenseptum, bezw. die Wand der Kiementasche geführt gedacht. $^{56}/_{1}$.
- 11. Das ventrale Ende einer Kieme aus einem solchen Querschnitt bei stärkrer Vergrösserung. $^{280}/_{1}$.
- 12. Rechte Hälfte des hintern Theils des Kiemendarms mit dem taschenartigen Abschluss (*t*).
- 13. Medianer Sagittalschnitt der ventralen Körperseite im Grenzgebiet der Kiemen- u. d. Genitalregion. $^{56}/_{1}$.
- 14. Vier Kiemenporen und die zwischen ihnen hindurchtretenden Längsmuskelbündel. $^{115}/_{1}$.
- 15. Ventraler Theil von 6 Kiemen und das angrenzende Stück des Oesophagus, flach ausgebreitet, mit den Gefässen der Darmwand und der Kiemensepten. $^{30}/_{1}$.
- 16. Kiemenporus und angrenzender Theil der Kiementasche mit Berücksichtigung der Musculatur. Text S. 56. $^{115}/_{1}$.
- 17. Ansicht des Eichelskelets, von der ventralen Seite, aus einer Querschnittserie reconstruirt; *a*—*e* die Querschnitte an den durch entsprechende Linien bezeichneten Stellen.
- 18. Stück eines zuführenden Kiemengefässes; vgl. Fig. 19, 20. $^{280}/_{1}$.
- 19. Mittlerer dorsaler Theil eines Querschnitts der Kiemenregion, durch die Kiemenzungen geführt, welche von Lymphzellen dicht angefüllt sind. $^{115}/_{1}$.
- 20. Rechte Hälfte eines ähnlichen Schnitts, durch eine Kiemenspalte geführt; Kiemenskelet blau. $^{115}/_{1}$.
- 21. Drei Kiemen, schematisch, flach ausgebreitet, von der Kiemendarmhöhle aus gesehen; die Kiemendeckel z. Th. in verschiedner Ausdehnung abgetragen gedacht. Text S. 48.
- 22. Eine und eine halbe Kieme, ventraler Theil, zur Darstellung des Skelets. $^{115}/_{1}$.
- 23. Querschnitt einer Kragenpforte. $^{170}/_{1}$.
- 24. Sagittalschnitt einer solchen. $^{170}/_{1}$.
- 25. Querschnitt des Kragens nahe seinem hintern Ende, im Bereich der Kragenpforten und der hintern Epidermistasche. $^{28}/_{1}$.
- 26. Vorderste Skeletgabel. $^{56}/_{1}$.

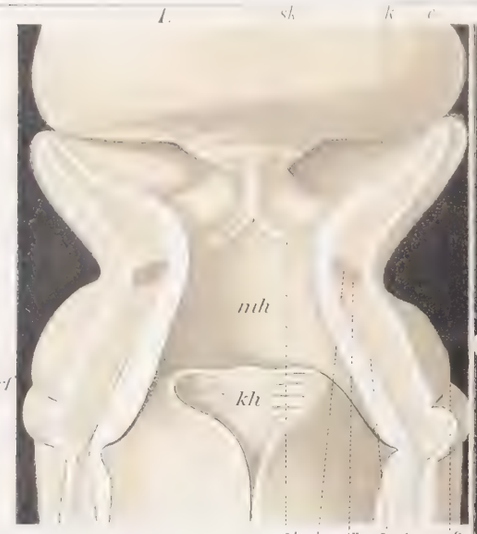
1.
sk
k
c
mh
kh
rf
sk' vr cöa bmi rf

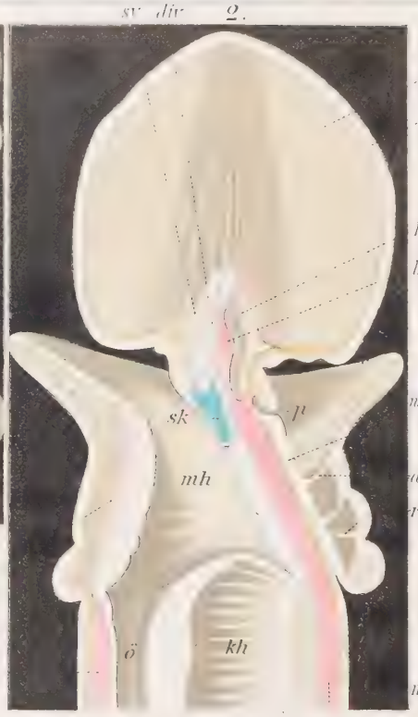
2.
sv div
lm
cp
h
b
ndk
sk
p
mh
dw
rf
ö
kh
nd
dep vd

10.
gf gp
nd vd
kp
kp
dep
st
kd
kh
ks
gw
vg
cöp
ö

5.
mh
sz'
cop
kt'
ks

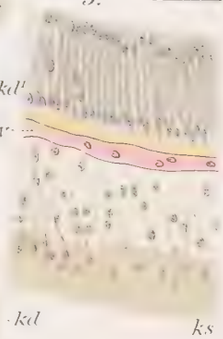
5.
kd'
dv
ks

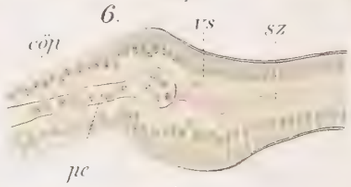
6.
cöp
vs
sz
pc


4.
vs
ks
sp
kd
sp
kt
ks
st
kd
cop
kt
sp
sp
ks
kt
st
kd
ks
st
kd
dv

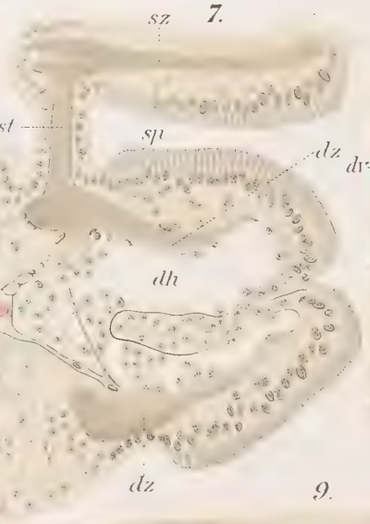
7.
sz
st
sp
dz
dv
dh
dv
dz

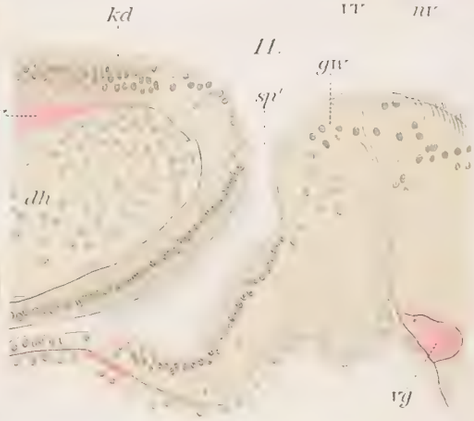
kd
vr nv
11.
gw
sp'
dh
vg

12

13.
8
dep
st
i
nd vd

9.
a a'
b
c
d

b'
c'
d'

kd
ö


14.
kp
kp
lm
lm'
lm
15.
ö
vg
16.
lm
kp
lm'
rm
17.
a
b
c
d
e
19.
lm
nd
vd
kt
vbr
dh
20.
nd
dep
kt
st
vbr
dep
21.
sp
sp'
kd
gw
sz
st
dz
kd
sp
dh
sp
kg
dh
kp
kt
ndk
cöp'
22.
sp'
st
dz
st
sz
sp
sp
sp
23.
dz
24.
cöa
tr
kt'
25.
tr
tr
lmi
mh
vvk
26.
ks
f
t

Sohn, Berlin

Fauna u
rf
kt
4.
kt
cop
kt
kt
13.
nd
vd
d

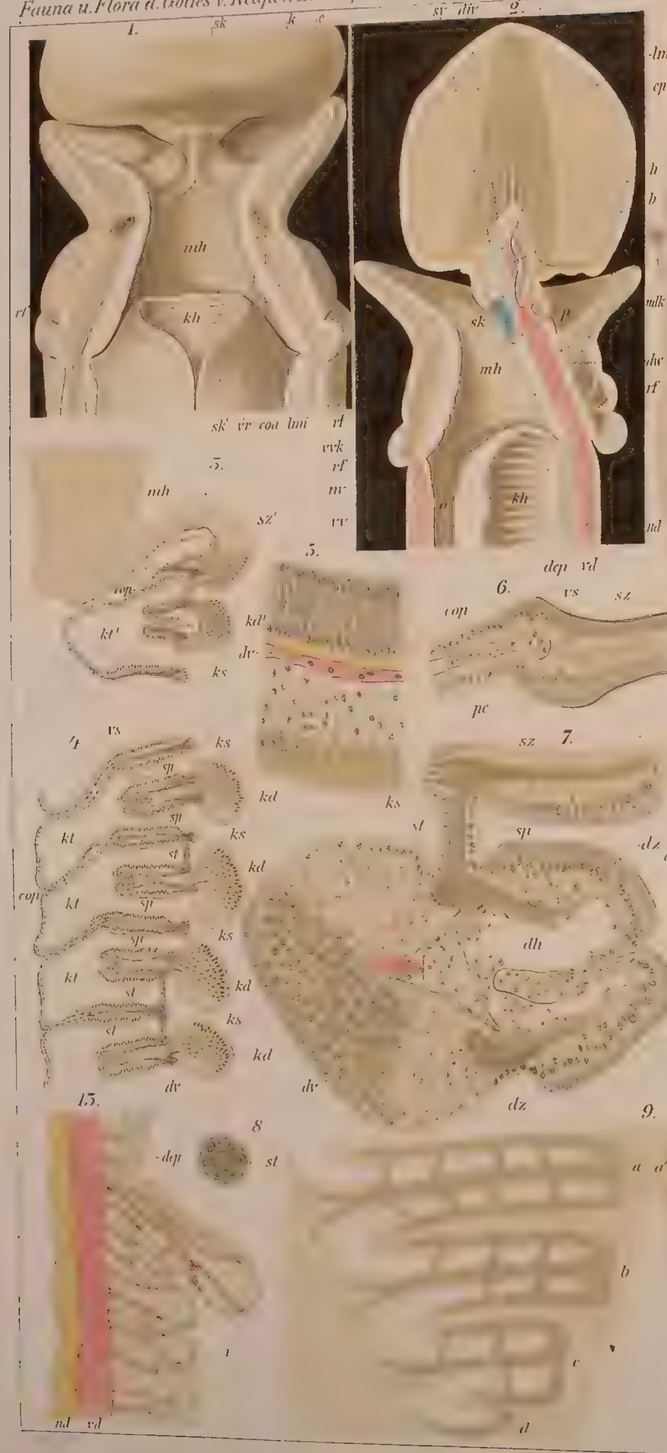

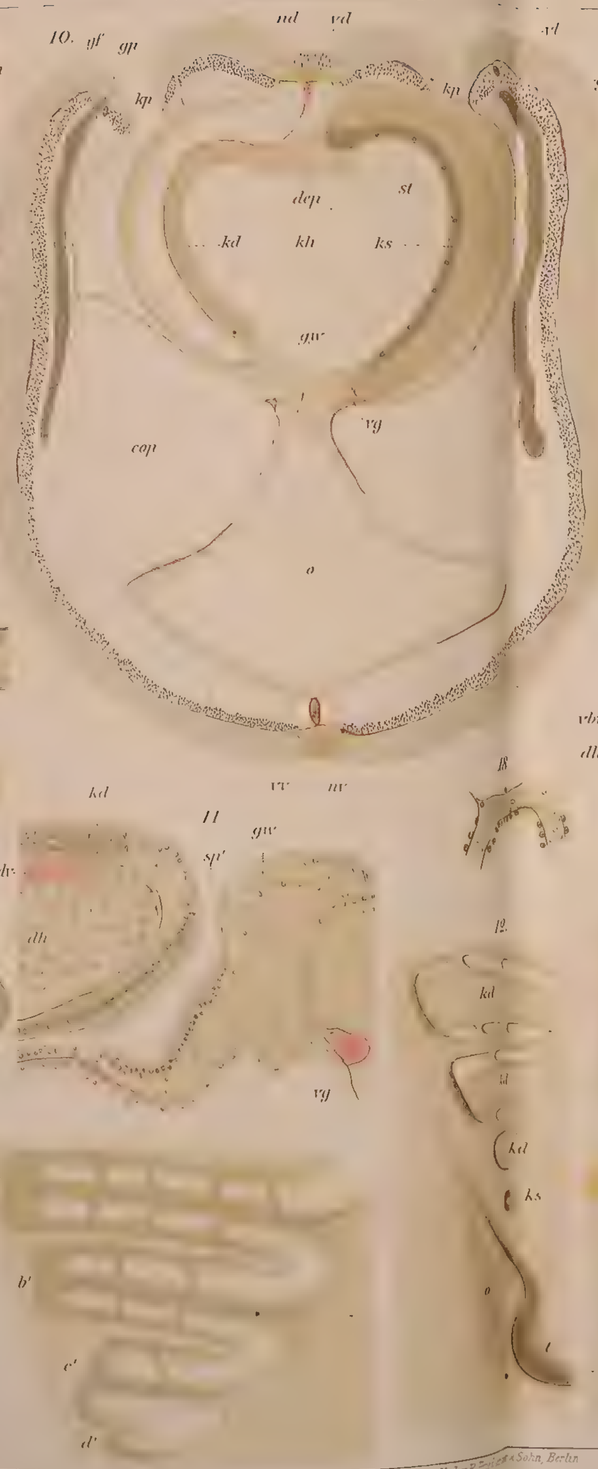

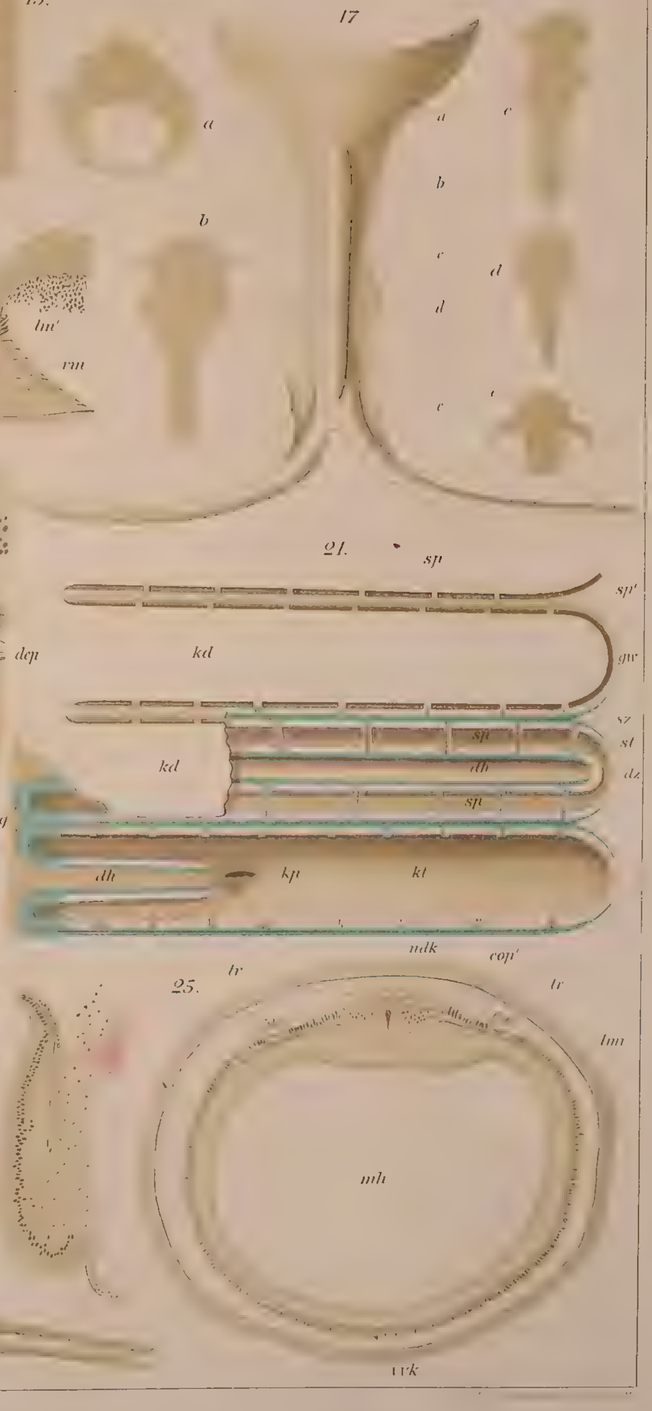

Verl. v. R. Friedländer & Sohn, Berlin.

Tafel 3.

adv zuführende Hautgefässe (Fig. 29, 30, 35, 36; Text S. 81).
b centraler Blutraum d. Eichel Fig. 28, 29, 35).
cöa Kragencölom, resp. Hohlraum desselben (Fig. 32, 33, 43, 45, 46, 48).
cöp Rumpfcölom, resp. Hohlraum desselben (Fig. 41, 44, 48).
cöp' Perihämalräume (Fig. 32—34, 42, 43, 45).
cöp'' Peripharyngealraum (Fig. 41, 45, 46, 48).
div Eicheldarm (Fig. 27—40, 49).
eh Eichelhöhle (Fig. 29, 30, 35—38, 44, 49).
ehd linke dorsale Eicheltasche (Fig. 43).
ehm mediane Fortsetzung derselb. (Fig. 38).
ehv ventrale Tasche d. Eichelhöhle (Fig. 29).
ek Eichelglomerulus (Fig. 27, 28).
ep Epidermis (Fig. 27, 45).
epv Splanchnothek (Fig. 28).
fo Follikel (Fig. 50).
h Herzblase (Fig. 28—31, 35, 36, 40, 42—44, 49).
k Kragen, vordere Wand desselb. (Fig. 42—44).
lm Längsmusculatur der Eichel (Fig. 27, 29, 42), des Rumpfes (Fig. 41), der Perihämalräume (Fig. 47).
lmi innere Längsmusculatur des Kragens (Fig. 41, 49).
lmv ventrale Längsmusculatur der Perihämalräume (Fig. 45, 47).
mdv dorsoventrale Musculatur der Eichel (Fig. 27).
mh Schlundepithel (Fig. 47).
ndk Kragenmark (Fig. 45, 47).
nr Nervenring (Fig. 41).
nrg »vorderer Nervenring« (Fig. 42—44, 49).
nv ventraler Nervenstamm (Fig. 48).
p Eichelporus (Fig. 32, 34, 39, 40).
pc Eichelpforte (Fig. 31, 32, 37, 39, 40, 42—44).
rev abführendes Eichelgefäss (Fig. 29—32, 34, 36).
rm Ringmusculatur der Eichel (Fig. 27, 42, 43).
sd dorsales Kragenseptum (Fg. 45).
sep Kragen - Rumpf - Septum (Fig. 41, 48).
sk Eichelskelet (Fg. 31—34, 39, 40).
sk² chondroides Gewebe (Fig. 36, 38, 39, 49).
sv ventrales Eichelseptum (Fig. 28, 35).
vd dorsaler Gefässtamm (Fig. 42—44).

Ptychodera minuta.

Fig. 27. Querschnitt der Eichel nahe der Spitze des Eicheldarms; die Längsmusculatur, die in radiäre Lamellen zerfallen erscheint, ist nur auf der dorsalen Seite ausgeführt; die übrigen Lamellen sind mit grauem Ton angelegt. $^{30}/_{1}$.

- 28—33. Sechs Querschnitte durch die Organe der Eichelbasis. $^{115}/_{1}$.
  In Fig. 28, einem Schnitt durch die hintern Theile des — blutarmen — Glomerulus (vgl. Taf. 4 Fig. 84), sind nur jene abgebildet, in den übrigen auch die Eichelwand (in Fig. 28 und 29 ist der Raumersparnis wegen die Epidermis rechts und links nicht in ganzer Dicke wiedergegeben).
  Fig. 29 ein Schnitt durch den Anfang der abführenden Eichelgefässe (*rev*).
  Fig. 30 nahe dem Ende der dorsalen Eicheltaschen und durch den ventralen Blindsack (*d*) des Eicheldarms.
  Fig. 31 durch die Endscheibe des Eichelskelets und das hintere Ende der Herzblase (*h*); Uebergang der dorsalen Eicheltaschen in die Eichelpforten (*pc*).
  Fig. 32 durch die Eichelporen, den vordern Theil der Perihämalräume (*cöp'*) und der Cölome (*cöa*) des Kragens.
  Fig. 33 dicht vor dem Uebergang des Eichelhalses in den Kragen.
- 34. Querschnitte des Eichelhalses von einem Individuum mit einem einzigen, unsymmetrischen Eichelporus, auf der Höhe des letztern. $^{115}/_{1}$.
- 35. Querschnitt der Eichelbasis eines jungen Individuums, etwa Fig. 29 entsprechend; Bindegewebe füllt die Eichelhöhle und die Herzblase hier ganz aus. $^{115}/_{1}$.
- 36. Dorsale Hälfte eines Querschnitts der Eichelbasis durch den hintern Zipfel der Herzblase; Uebergang der linken dorsalen Eicheltasche (*eh*) in die einzige unsymmetrische Eichelpforte. $^{115}/_{1}$.
- 37. Aehnliches Präparat von einem Individuum mit einer medianen Eichelpforte. $^{115}/_{1}$.
- 38. dsgl. von einem Individuum, bei dem beide Eicheltaschen (*eh*) sich zu einem weiten medianen Hohlraum (*ehm*) vereinigen, der in die symmetrische Eichelpforte (*pc*) übergeht (vgl. Fig. 44); von der Epidermis ist nur die Nervenfaserschicht angedeutet. $^{280}/_{1}$.
- 39. Querschnitt des Eichelhalses von einem Individuum mit weitem medianem Eichelporus, durch letztern. $^{115}/_{1}$.
- 40. dsgl. von einem Individuum mit engem, wenig aus der Medianlinie gerücktem Eichelporus. $^{115}/_{1}$.
- 41. Stück eines Horizontalschnitts aus dem Grenzgebiet von Kragen und Rumpf (vgl. Fig. 48 und Taf. 2 Fig. 1). $^{280}/_{1}$.
- 42, 43. Zwei Horizontalschnitte aus dem Grenzgebiet von Eichel und Kragen, von einem Individuum mit einer unsymmetrischen Eichelpforte. $^{56}/_{1}$.
- 44. Ein entsprechender Horizontalschnitt von einem Individuum, dessen dorsale Eicheltaschen (*eh*) sich vereinigen und gemeinsam durch eine unpaarige Eichelpforte ausmünden. $^{56}/_{1}$.
- 45. Querschnitt des Rückenstranges und der umgebenden Theile des Kragens. $^{56}/_{1}$.
- 46. Stück eines Querschnitts aus der innern Kragenwand dicht vor dem Ringgefäss. Text S. 40. $^{56}/_{1}$.
- 47. Querschnitt des Rückenstranges des Kragens.
- 48. Rechte Hälfte eines Horizontalschnitts aus dem Grenzgebiet von Kragen und Rumpf (vgl. Taf. 2 Fig. 1). $^{280}/_{1}$.
- 49. Stück eines Horizontalschnitts des Eichelhalses zur Darstellung des chondroiden Gewebes. $^{280}/_{1}$.
- 50. Ein (parasitärer) Zellenballen aus der Leibeshöhle. Text S. 661. $^{500}/_{1}$.
- 51. Eine einzelne Zelle eines solchen. $^{1000}/_{1}$.
- 52. Lymphzellen aus der Rumpfhöhle. $^{500}/_{1}$.
- 53. Querschnitt des dorsalen Nervenstammes. $^{500}/_{1}$.
- 54. Ein Stückchen des Schlundepithels. $^{500}/_{1}$.

27.
lm
rm
cp
mdv
ck
div
28.
h
b
lm
div
ck
cpv
sv
29.
adv
b
h
b
rev
div
ch
rm
35.
adv
h
b
ch
rev
div
sv
36.
adv
ch
h
b
sk²
div
rev
37.
ch
h
b
ch
div
38.
sv
pc
chm
ch
div
42.
h
lm
rm
nrg
pc
k
vd
cöp'
43.
h
pc
chd
cöa
vd
45.
cp
sd
ndk
cöa
cöp
cöp''
mh
lmv
44.
h
ch
ch
pc
nrg
k
cöp
vd
46.
cöa
mh
cöp''
47.
ndk
lm
lmv
cöp''
mh
sep
cöp

Ader & Sohn, Berlin

Lith. Inst. v. Werner & Winter, Frankfurt M.

Taf. 3
27
28.
29.
30.
31.
32.
33
34
35
36.
37.
38
39
40.
41.
42
43.
44
45.
46.
47.
48.
49.
50
51
52
53.
54
Verl. v. R. Friedländer & Sohn Berlin

Tafel 4.

adv zuführendes Hautgefäss (Fig. 77).
b centraler Blutraum d. Eichel (Fig. 55, 57, 60, 65, 66, 70, 77).
bm Grenzmembran (Fig. 83).
cöa Kragencölom resp. Höhle desselben (Fg. 62—64, 71, 73—76, 81, 84—86).
cöp Rumpfhöhle (Fig. 85).
cöp' Perihämalräume (Fig. 61—63, 67).
cöp'' Peripharyngealraum (F. 61—63, 71—77, 81, 85, 86).
div Eicheldarm (Fg. 55, 57, 60, 65, 77, 84).
div' Eingang desselben (Fig. 77).
dr Drüsenzellen (Fig. 77).
dw dorsaler Winkel d. Herzblase (Fg. 65).
dz Drüsenzellen der Epidermis (Fig. 77).
eh Eichelhöhle (Fig. 66, 77).
ehv ventrale Tasche ders. (Fig. 55, 77).
ek Eichelglomerulus (Fig. 55, 66, 84).
ekm medianer dorsaler Fortsatz desselben (Fig. 65, 66).
ep Epidermis (Fig. 65, 74, 83).
eps Sinnesepithel der Eichelbasis (Fg. 77).
epv Splanchnothek (Fig. 55, 56, 60, 84).
g Gonaden (Fig. 78—80).
gf Genitalwulst (Fig. 82).
gl lateraler Gonadenast (Fig. 82).
gm medialer Gonadenast (Fig. 82).
gp Genitalporus (Fig. 79, 82).
h Herzblase (Fig. 55, 57, 60, 65, 66, 77).
hep innere Epithelauskleidung derselben (Fig. 65, 70).
hm Muskel der ventralen Wand der Herzblase (Fig. 65, 70).
hv Blutgefäss an der vordern Kante der Herzblase (Fig. 65).
hw hinterer Winkel d. Herzblase (Fg. 65).
kp Kiemenporus (Fig. 79, 80).
lm Längsmusculatur der Eichel (Fig. 55), der Perihämalräume (Fig. 62), des Rumpfes (Fig. 78—80, 82, 83).
lmi innere Längsmusculatur des Kragens (Fig. 86).
lmv ventrale Längsmusculatur der Perihämalräume (Fig. 62, 63).
mdv dorsoventrale Muskelplatte d. Eichel (Fig. 66, 84).
mh Schlundepithel (Fig. 61, 67, 71—75, 81, 85, 86).
nd dorsaler Nervenstamm (Fig. 82, 85).
ndk Kragenmark (Fig. 61, 67, 77, 85).
nrg »vorderer Nervenring« (Fig. 77, 84).
nv ventraler Nervenstamm (Fg. 64, 82).
p Eichelporus (Fig. 77).
pc Eichelpforte (Fig. 77).
rev abführendes Eichelgefäss (Fg. 60, 84).
rf Ringfurche des Kragens (Fig. 85).
rm Ringmusculatur der Eichel (Fig. 77).
rmi innere Ringmusculatur des Kragens (Fig. 76, 86).
sel Lateralseptum (Fig. 79, 80, 82, 83).
sk Eichelskelet (Fig. 67, 77, 84).
sk' Schenkel desselben (Fig. 84, 86).
sv ventrales Eichelseptum (Fig. 55, 57).
vd dorsaler Gefässtamm (Fig. 61—63, 77, 85).
vd' vom ventralen Rande des verschmälerten Kragen-Gefässtamms ausgehende Gefässe (Fig. 61).
vl seitlicher Gefässtamm des Rumpfes (Fig. 78, 82).
vr Gefässring d. Kragens (Fg. 67, 76, 86).
vv ventraler Gefässtamm (Fig. 64, 67).
vvk ventrales Längsgefässgeflecht des Kragens (Fig. 64, 71—74).
vw vorderer Winkel d. Herzblase (F. 65).

Ptychodera minuta.

Fig. 55. Querschnitt der basalen Organe der Eichel; der Glomerulus (*ek*) ist ungenau wiedergegeben; die Herzblase von Zellen fast ausgefüllt. Die dunklen Felder ringsherum deuten die in Lamellen zerfallnen Längsmuskeln an. $^{115}/_{1}$.
- 56. Querschnitt eines Schenkels des Eichelglomerulus. $^{280}/_{1}$.
- 57. Sagittalschnitt des Eicheldarms mit dem ventralen Eichelseptum und seinem Gefässnetz. $^{115}/_{1}$.
- 58. Medianes Stück eines Horizontalschnitts der Eichel, nahe der dorsalen Fläche; die Fasern der dorsoventralen Muskelplatte quer durchschnitten, dsgl. ein medianes Hautgefäss. $^{280}/_{1}$.
- 59. Querschnitt eines Gefässtammes. $^{280}/_{1}$.
- 60. Querschnitt einer in ihrem hintern Theil von Zellen ganz angefüllten Herzblase; in ihrem Inhalt sieht man (parasitäre?) Zellenballen. $^{280}/_{1}$.
- 61. Stück eines medianen Sagittalschnittes d. Rückenstranges d. Kragens, von einem Individuum, bei dem der dorsale Gefässtamm schmäler war als die Perihämalräume, die daher unter (im Bilde rechts von) ihm communiciren. Text S. 81. $^{115}/_{1}$.
- 62, 63. Zwei Querschnitte durch einen Rückenstrang, dessen Gefässtamm sich ebenso verhält; Fig. 62 ist in eines d. Gefässe *vd*[1] gefallen, welche vom untern Rande des Gefässtammes ausgehen, Fig. 62 in den Raum zwischen zwei solchen. $^{115}/_{1}$.
- 64. Ventrale Hälfte eines Sagittalschnitts aus dem Grenzgebiet von Kragen und Rumpf (vgl. Taf. 2 Fig. 1). $^{115}/_{1}$.
- 65. Medianer Sagittalschnitt der Herzblase. $^{56}/_{1}$.
- 66. Dorsale Hälfte eines Querschnitts der dorsalen Eichelorgane nahe ihrem vordern Ende (ein wenig weiter nach hinten als Taf. 3 Fig. 27). $^{115}/_{1}$.
- 67. Schematische Darstellung des den Schlund umgreifenden Gefässringes. $^{30}/_{1}$.
- 68. Stück eines Tangentialschnittes von einem mässig blutreichen Eichelglomerulus, um die netzförmige Verbindung der Blutbahnen zu zeigen. Text S. 30. $^{280}/_{1}$.
- 69. Quermusculatur der ventralen Wand der Herzblase. $^{500}/_{1}$.
- 70. Sagittalschnitt dieser Wand. $^{500}/_{1}$.
- 71—73. Drei Querschnitte, welche das ventrale Längsgefäss des Kragens in verschiedner Ausbildung zeigen. 71, 72 $^{280}/_{1}$, 73 $^{115}/_{1}$.
- 74. Mittlerer ventraler Theil eines Querschnitts aus dem hintern Theil des Kragens von einem Individuum, bei den sich Gefässfalten auch an der Aussenwand des Kragencöloms fanden (*vvk'*). $^{115}/_{1}$.
- 75. Stück eines Querschnitts von einem Kragen mit mehreren ventralen Längsgefässen. $^{115}/_{1}$.
- 76. Stück eines Längsschnitts der innern Kragenwand mit dem Peripharyngealraum (*cöp''*) und einem Querschnitt der Ringgefässfalte. $^{115}/_{1}$.
- 77. Sagittalschnitt des Grenzgebiets von Eichel und Kragen; derselbe ist nicht genau parallel der Medianebene geführt, hat daher an der ventralen Seite (rechts) die Mittellinie des Eichelskelets, an der dorsalen (links) aber den unsymmetrischen Eichelporus und eine hintere Eicheltasche getroffen, während er den hintern Zipfel der Herzblase nicht berührt hat. Man sieht das Vorderende des dorsalen Gefässtammes und seinen Uebergang in die Bluträume der Eichel. Text S. 80. $^{56}/_{1}$.
- 78. Stück eines Querschnitts aus dem vordren Theil der Kiemenregion (vgl. Taf. 2 Fig. 10 rechte obere Ecke). $^{115}/_{1}$.
- 79, 80. dsgl. aus dem mittlern Theil der Kiemenregion, linke Seite. Fig. 79 ein Schnitt, der in einen Genitalporus, Fig. 80 einer, der in den Zwischenraum zwischen zwei solchen gefallen ist. 79 $^{115}/_{1}$, 80 $^{56}/_{1}$.
- 81. Stück eines Querschnitts der Innenwand des Kragens, um die Lage der Blutgefässe zwischen dem Peripharyngealraum (*cöp''*) und dem Kragencölom (*cöa*) zu zeigen. Text S. 81. $^{280}/_{1}$.
- 82. Querschnitt der Genitalregion. $^{30}/_{1}$.
- 83. Durchschnitt des Lateralseptums, aus einem Querschnitt der Genitalregion. $^{280}/_{1}$.
- 84. Horizontalschnitt aus dem Uebergangsgebiet von Eichel und Kragen. $^{56}/_{1}$.
- 85. Dorsale Hälfte eines medianen Sagittalschnitts aus dem Uebergangsgebiet von Kragen und Rumpf (vgl. Taf. 2 Fig. 2, Taf. 5 Fig. 94). $^{115}/_{1}$.
- 86. Aus einem Horizontalschnitt der Innenwand des Kragens (vgl. Fig. 76 und Taf. 26 Fig. 4). $^{115}/_{1}$.

Verl. v. R. Friedlaender

59.
60.
61.
62.
63.
70.
71.
72.
73.
74.
75.
76.
77.
83.
85.
86.
mdv
rev
div
epv
mh
vd
ndk
cöp'
cöp''
vvk
coa
lmv
lm
hm
gm
eps
nrg
adv
pc
dr
rmi
chv
sk
ep
ek
rf
nd
sk'



55
bm
h
l
sv

56
ch
cpv
b

58.
dv
b
h
57
chr

mdv
sv
59
b
rev

60.
dv


61
h
mb
ndk
vd
copt
cop
epv
72
mb
copr
vvk
md


62
ndk
vd
coe
bm
h
cop
vd
bmv
cep
63
vd
cop
vd
bmv
cop
74
mh
cop
coa

76
coa
coa
vg
ep
coa

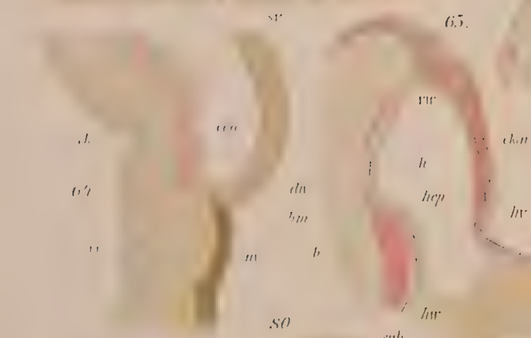
65.
coa
64
dv
bm
m
b
sv


66
dkm
mdv
ch
h
cs
b
vv
dkm
h
hep
hv
dw
hw
sub


67
ndk
cop
dv
sk
mb
vl
vr
81
ep
hp
coa
cop
mh
gf
gll
82
sd
nt
qm
qt
bm

68
69.
gm

70
3
hep
coe
hm
vvk
71
mdv


77
cps
mg
adv
pc
p
vd
ndk
cop
75
cop
dv
sk
chr
cop'
dv

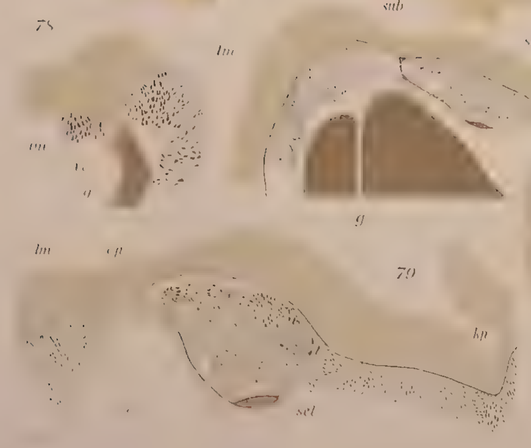
78
bm
m
q
g
79
bm
cp
hp
sel

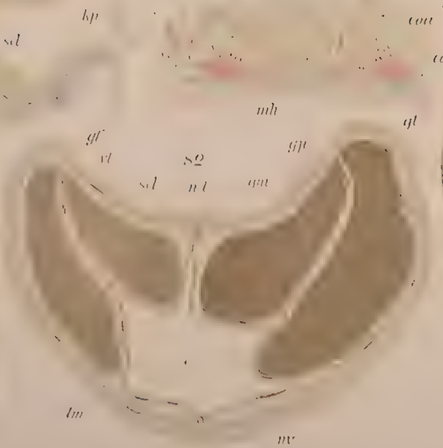
bm
mv

bm
sf
85

84
ck
cpv
dv
mh
cp
rev
sk
coa

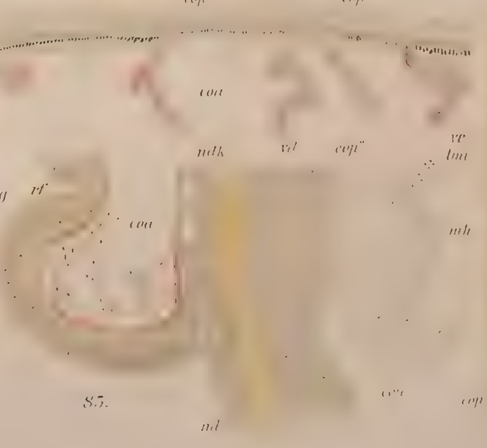
coa
ndk
vd
cop'
vr
bm
nrg
rf
sk
coa
mh
85.
ccs
cop
nd

mh
86
sk'
coa

Tafel 5.

a After (Fig. 114).
b centraler Blutraum der Eichel (Fig. 89, 90).
cöa Kragencölom resp. Höhle desselben (Fig. 94, 98).
cöp' Perihämalräume (F. 58—101).
cöp'' Peripharyngealraum (Fig. 98, 100).
df dorsale Medianfurche d. Darms (Fig. 124).
dr Drüsenzellen (Fig. 105).
div Eicheldarm (Fig. 89, 90).
dw Wurzeln des Kragenmarks (Fig. 94—96, 98).
e Eichel (Fig. 94, 99).
end Darmepithel (Fig. 114).
ep Epidermis (Fig. 94, 98, 99, 101, 105, 106, 114).
epl leistenartige Verdickung des Darmepithels (Fig. 116).
eps Sinnesepithel (Fig. 94).
epw Deckwulst der Wimperfurche (Fig. 108, 109, 111—113).
g Gonade (Fig. 123).
ga riesige Ganglienzelle (Fig. 92, 97).
h Herzblase (Fig. 89, 90).
hm centrale Musculatur derselben (Fig. 89).
i Darmcanal (Fig. 106, 117, 118).
kd Kiemenzunge (Fig. 123).
kh Kiemendarmhöhle (Fig. 123).
kp Kiemenporus (Fig. 123).
l Lebersäckchen resp. Hohlraum derselben (Fig. 102, 104, 105).
lm Längsmusculatur des Kragens, äussere (Fig. 94, 98), des Rumpfes (Fig. 104), des Darmcanals (Fig. 120).
mdv dorsoventrale Musculatur der Eichel (Fig. 90).
mh Schlundepithel (Fig. 100, 101).
mr Radiärmusculatur der vordern Kragenwand (Fig. 94).
nc Nervenröhren (Fig. 91).
nd dorsaler Nervenstamm (Fig. 93, 104, 108, 115, 117, 118, 123).
ndk Kragenmark (Fig. 94, 98, 99—101).
*ndk** vorderes und hinteres Ende desselben (Fig. 94).
nv ventraler Nervenstamm (Fig. 104, 108, 116, 118).
pe Peritonealepithel (Fig. 109).
rm Ringmusculatur des Kragens (Fig. 94), d. Rumpfes (Fig. 105 114), des Darmcanals (Fg. 120).
sdk dorsales Kragenseptum (Fig. 94, 96, 101).
str drüsenfreier Epidermisstreifen (Fig. 102, 104, 108.)
vd dorsaler Gefässtamm (Fig. 99, 109, 115, 117).
vl seitlicher Gefässtamm (Fig. 104, 106).
wf Wimperfurche des Darms (Fg. 104, 108, 109, 111—113, 124).
x Zellenstrang in der dorsalen Mittellinie des Enddarms (Fig. 108, 109).

Ptychodera minuta.

Fig. 87. Ansicht des Eicheldarms von der ventralen Seite, aus einer Querschnittserie reconstruirt.
- 88. Querschnitt vom »Körper« des Eicheldarms.
- 89, 90. Zwei Sagittalschnitte durch den vordern Theil der basalen Eichelorgane. $^{115}/_{1}$.
- 91. Querschnitt eines Kragenmarks. $^{280}/_{1}$.
- 92. Stück eines andern Querschnitts mit einer riesigen Ganglienzelle. $^{280}/_{1}$.
- 93. Ein Stück des Faserstranges des dorsalen Nervenstammes mit den davon ausgehenden Fasernetzen der Epidermis, nach einem durch Maceration in verd. Essigsäure gewonnenen Präparat.
- 94. Dorsale Hälfte eines medianen Sagittalschnitts des Kragens, aus einigen Schnitten zusammengestellt. $^{115}/_{1}$.
- 95. Hintere Hälfte eines ähnlichen Schnittes von einem andern Individuum. $^{56}/_{1}$.
- 96. Sagittalschnitt durch die peripherischen Theile zweier »Wurzeln« des Kragenmarks. $^{115}/_{1}$.
- 97. Stück eines Querschnitts des Kragenmarks mit einer riesigen Ganglienzelle. $^{500}/_{1}$.
- 98. Mittlerer dorsaler Theil eines Querschnitts durch den Kragen im Gebiet einer »Wurzel« des Kragenmarks. $^{56}/_{1}$.
- 99. Horizontalschnitt des Kragenmarks. $^{56}/_{1}$.
- 100, 101. Zwei Querschnitte des Rückenstranges des Kragens. $^{115}/_{1}$.
- 102. Ansicht des hintern Theils der Leberregion und des vordern Theils der Abdominalregion von der dorsalen Seite. ca. $^{8}/_{1}$.
- 103. Ansicht eines Stücks der Leberregion von der ventralen Seite. ca. $^{8}/_{1}$.
- 104. Querschnitt der Leberregion, aus einigen Schnitten zusammengestellt. $^{30}/_{1}$.
- 105. Sagittalschnitt zweier Lebersäckchen. $^{115}/_{1}$.
- 106. Rechte Hälfte eines Horizontalschnitts der Leberregion auf der Höhe des Darmgefässstammes (vgl. Fig. 104). $^{115}/_{1}$.
- 107. Lymphzellen aus der Rumpfhöhle. $^{1000}/_{1}$.
- 108. Querschnitt der Abdominalregion. $^{30}/_{1}$.
- 109. Linke Hälfte eines Querschnitts der dorsalen Darmwand, aus der Abdominalregion. $^{115}/_{1}$.
- 110. Das linke untere Ende des Körpers *x* der Fig. 109 stärker vergrössert. $^{500}/_{1}$.
- 111—113. Drei Querschnitte der Wimperfurche und ihres Deckwulstes aus hintern Darmabschnitten, Fig. 111 der vorderste, Fig. 113 nahe dem hintern Ende des Apparats. 111, 113 $^{115}/_{1}$, 112 $^{280}/_{1}$.
- 114. Rechte Hälfte eines Horizontalschnitts durch das hintere Körperende. $^{56}/_{1}$.
- 115. Mittlerer dorsaler Theil eines Querschnitts durch den Schwanz (vgl. Fig. 118). $^{280}/_{1}$.
- 116. Mittlerer ventraler Theil desselben (vgl. Fig. 118). $^{280}/_{1}$.
- 117. Mittlerer dorsaler Theil eines Querschnitts durch den vordern Theil des Abdomens. $^{280}/_{1}$.
- 118. Querschnitt des Schwanzes. $^{30}/_{1}$.
- 119. Querschnitte einiger Fasern der Längsmusculatur des Rumpfes. $^{500}/_{1}$.
- 120. Musculatur der Darmwand. $^{280}/_{1}$.
- 121. Darmepithel der Lebersäckchen. $^{500}/_{1}$.
- 122. Schleimzellen der Epidermis. Hämatoxylin. $^{280}/_{1}$.
- 123. Linker dorsaler Quadrant eines Querschnitts der Kiemenregion mit ausnahmsweise zweiästiger Gonade. $^{30}/_{1}$.
- 124. Dorsale Wand des Darms der Abdominalregion mit der Wimperfurche. $^{10}/_{1}$.

87.
88.
89.
90.
div
hm
h
b
div
b
106.
ep
i
ep
i
ep
105.
dr
l
l
ep
rm
rm
ep
rm
104.
nd
lm
l
l
vl
vl
wf
str
lm
102
l
str
nd
115.
nd
vd
108.
x
nd
str
nv
107.
vd
103.
epw
wf
nv
wf
epw
110.
x
pe
116.
113.
109.
114.
end
ep
wf
epw
nv
111.
119.
112.
a
rm
wf
epw
wf
epw

91
92
93.
94.
95.
96.
97.
98.
99
100.
101.
117.
118.
120.
121.
122.
123.
124.
mdv
nc
cps
mr
ep
ga
dw
ndk
lm
rm
cöa
sdk
nd
kh
kd
g
cöp
vd
mh
cop
wf
df
nv
epl

Fauna u. Flora d. Golfes v. Neapel Enteropneusta.

Tafel 6.

a After (Fig. 1).
b centraler Blutraum der Eichel (Fig. 23).
cöa Kragencölom (Fig. 15).
cöp Rumpfhöhle (Fig. 7, 8, 27).
cöp' Perihämalräume (Fig. 14, 15).
cöp'' Peripharyngealraum (Fig. 15).
dep Epibranchialstreifen (Fig. 27).
dh Zungenhöle (Fig. 8).
div Eicheldarm (Fig. 21, 23).
dw Wurzel d. Kragenmarks (F. 24).
e Eichel (Fig. 1).
ek Eichelglomerulus (Fig. 21, 23).
ep Epidermis (Fig. 24).
epv Splanchnothek (Fig. 21).
epw Deckwulst der Wimperfurche (Fig. 18—20).
f dorsale Falte der Kragenpforte (Fig. 12).
g Gonade (Fig. 7).
ga riesige Ganglienzellen (Fig. 10, 25).
gf Genitalwulst (Fig. 1, 7).
gl lateraler Gonadenast (Fig. 16, 17).
gm medialer Gonadenast (Fig. 16, 17).
gp Genitalporus (Fig. 16, 17).
h Herzblase (Fig. 21—23).
i Darmcanal (Fig. 16, 17).
kd Kiemenzunge (Fig. 7, 8).
kf Kiemenfurche (Fig. 1).
kg Arcade des Kiemenskelets (Fig. 27).
kh Kiemendarmhöhle (Fig. 7).
kp Kiemenporus (Fig. 7).
ks Kiemenseptum (Fig. 7, 8).
kt Kiementasche, Hohlraum derselben (Fig. 8, 27).
l Lebersäckchen (Fig. 1).
lm Längsmusculatur des Kragens, äussere (Fig. 24), des Rumpfes (Fig. 7, 16, 17, 27); Längsfalten d. Grenzmembran d. dorsalen Gefässtamms (Fig. 9, 29, 31).
mdv dorsoventrale Musculatur der Eichel (Fig. 23).
nc Nervenröhre (Fig. 10).
nd dorsaler Nervenstamm (Fig. 1, 7, 9, 16, 17, 27, 30).
ndk Kragenmark (Fig. 14, 15, 28).
nf Nervenfaserschicht d. Kragenmarks (Fig. 10).
nr Nervenring (Fig. 31).
nrg »vorderer Nervenring« (Fig. 26).
nv ventraler Nervenstamm (Fig. 7, 16, 17, 22).
ö Oesophagus (Fig. 7).
p Eichelporus (Fig. 26).
pc Eichelpforte (Fig. 26).
pe Peritonealbelag d. Aussenwand des Kragens (Fig. 24), d. dorsalen Gefässtamms (Fig. 6, 9, 27, 31).
rev abführendes Eichelgefäss (Fig. 3—5).
rm Ringmusculatur des Kragens (Fig. 24), des Rumpfes (Fig. 9, 29, 30), des dorsalen Gefässstammes (Fig. 9, 29, 31).
sd dorsales Mesenterium (Fig. 16).
sel Lateralseptum (Fig. 7, 16, 17).
st Synaptikel (Fig. 8, 27).
sv ventrales Kragenseptum (F. 32).
sy sympathische Nervenstränge (Fig. 27, 30, 31).
syg Ganglienzellen ders. (F. 30, 31).
vd dorsaler Gefässstamm (Fg. 15, 27, 28, 31).
vl seitlicher Gefässstamm (F. 7, 17).
vr Ringgefäss (Fig. 32).
wf Wimperfurche des Darms (Fig. 16—20).
x Zellen ungewisser Natur (Parasiten?) im Epithel d. Wimperfurche (Fig. 19); kuglige Zellen am distalen Ende einer Kragenmarkswurzel (Fig. 24).

Ptychodera sarniensis.

Fig. 1. Ansicht des ganzen Thieres, aus mehreren Bruchstücken zusammengesetzt; die Längenverhältnisse der hintern Körpertheile sind einigermaassen willkürlich angenommen. Nat. Gr. Text S. 92.
- 2. Ansicht des Eichelskelets von der ventralen Seite, aus einer Querschnittserie reconstruirt.
- 3—5. Drei Querschnitte desselben. $^{56}/_{1}$.
- 6. Medianer Sagittalschnitt desselben. $^{56}/_{1}$.
- 7. Querschnitt der Kiemenregion, aus mehreren Schnitten zusammengestellt und etwas schematisch gehalten; links ist der Schnitt durch den vordersten Theil der Kiemenregion und durch eine Kiemenzunge, bezw. den Kiemenporus, rechts durch einen etwas weiter hinten gelegnen Theil und durch ein Kiemenseptum, bezw. die Wand einer Kiementasche geführt gedacht. $^{15}/_{1}$.
- 8. Querschnitt zweier Kiemen. $^{115}/_{1}$.
- 9. Querschnitt des dorsalen Gefässtammes des Rumpfes. $^{500}/_{1}$.
- 10. Stück eines Querschnitts des Kragenmarks mit einer riesigen Ganglienzelle (*ga*). $^{280}/_{1}$.
- 11. Querschnitt des ventralen Längsgefässes des Kragens. $^{115}/_{1}$.
- 12. Querschnitt einer Kragenpforte. $^{115}/_{1}$.
- 13. Querschnitt des Kragenmarks. $^{56}/_{1}$.
- 14. Querschnitt des Rückenstrangs. $^{30}/_{1}$.
- 15. dsgl. $^{56}/_{1}$.
- 16, 17. Zwei Querschnitte der Genitalregion. $^{15}/_{1}$.
- 18. Seitliche Darmwand mit der Wimperfurche aus Fig. 17 bei stärkrer Vergrösserung. $^{115}/_{1}$.
- 19. Querschnitt der Wimperfurche und ihres Deckwulstes aus der Leberregion. Bei *x* befindet sich im Epithel der erstern eine grosse Zelle unsichrer (parasitärer?) Natur, stärker vergrössert in Fig. 19*a*, u. rechts davon einige stark lichtbrechende Körperchen mit fadenförmigem Anhang, gleichfalls ungewisser Natur. $^{115}/_{1}$.
- 20. Ansicht eines Stücks der Darmwand mit der Wimperfurche (*wf*) und dem Deckwulst (*epw*). $^{10}/_{1}$.
- 21. Querschnitt des linken Schenkels des Eichelglomerulus. $^{115}/_{1}$.
- 22. Stück eines Längsschnitts einer stark zusammengesunknen Herzblase, links der centrale Blutraum, rechts Fasern der dorsoventralen Musculatur. Text S. 99. $^{115}/_{1}$.
- 23. Querschnitt der basalen Organe der Eichel; der Glomerulus ist grössten Theils blutleer. $^{56}/_{1}$.
- 24. Sagittalschnitt des peripherischen Theils der vordersten »Wurzel« des Kragenmarks. $^{115}/_{1}$.
- 25. Stück eines Querschnitts des Kragenmarks mit einer riesigen Ganglienzelle (*ga*). $^{280}/_{1}$.
- 26. Sagittalschnitt der Eichelpforte. $^{56}/_{1}$.
- 27. Mittlerer dorsaler Theil eines Querschnitts der Kiemenregion; vgl. Fig. 7. $^{56}/_{1}$.
- 28. Stück eines Sagittalschnitts des Kragenmarks. $^{56}/_{1}$.
- 29. Ein die Seitenwand des dorsalen Gefässtamms tangirender Sagittalschnitt. $^{280}/_{1}$.
- 30. Ein um ein wenig weiter lateralwärts geführter Sagittalschnitt, der den »sympathischen Nervenstrang« (?) getroffen hat. Text S. 121. $^{1000}/_{1}$.
- 31. Dorsale Hälfte eines Querschnitts des dorsalen Gefässtamms und der anliegenden »sympathischen Nervenstränge« (?). $^{500}/_{1}$.
- 32. Haut der ventralen Körperseite aus dem Grenzgebiet von Kragen und Rumpf flach ausgebreitet. $^{30}/_{1}$.

2.
6
10
11
24
21.
22
23
18
20
ek
h
mdv
dw
ejw
wf
pe
b

ndk
cöp
lm
29.
28.
19.
ndk
vd
vd
30.
rm
51.
27.
nd
vd
pe
rm
syg
52.
sy
kt
st
cöp
kg
dep
vr
nv

Tafel 7.

b centraler Blutraum d. Eichel (Fig. 2, 25).
bl Epidermiseinsenkung am hint. Ende d. Kragenmarks (Fig. 17).
c Axencanal des Kragenmarks (Fig. 12, 14).
cöa Kragencölom, resp. Hohlraum desselben (Fig. 7, 8, 23, 26, 27).
cöp Rumpfhöhle (Fig. 27, 29, 31).
cöp' Perihämalräume (Fg. 7, 12, 13).
cöp'' Peripharyngealraum (Fig. 12, 13, 17, 22, 26, 27).
dh Zungenhöhle (Fig. 29, 31).
div Eicheldarm (Fig. 4, 6—10, 21—25).
*div** obere, durch den Schnitt abgetrennte Spitze dess. (Fig. 24).
dw Wurzeln des Kragenmarks (Fig. 2, 14, 20).
e Eichel (Fig. 1).
eh Eichelhöhle (Fig. 10, 21—23).
eh' rechte Eichelhöhle (Fig. 9, 10).
ehv ventrale Tasche d. Eichelhöhle (Fig. 2, 3, 8—10).
ek Eichelglomerulus (Fig. 24, 25).
ep Epidermis (Fig. 20).
eph Epithel der Innenfläche der Herzblase (Fig. 25).
epp parietales Epithel der Eichelhöhle (Fig. 3, 23).
epv viscerales Epithel der Eichelhöhle (Splanchnothek) (Fig. 3, 23, 25).
g Gonaden (Fig. 28, 29).
ga riesige Ganglienzelle (Fig. 18).
gd dorsaler Ast d. Gonade (Fig. 29).
gf Genitalflügel (Fig. 1, 29).
gp Genitalporus (Fig. 28, 29).
gw Grenzwulst (Fig. 29).
h Herzblase (Fg. 2, 9, 10, 21, 24, 25).
hm Musculatur d. ventralen Wand der Herzblase (Fig. 22).
k Kragen (Fig. 1).
kd Kiemenzunge (Fig. 29, 31).
kh Kiemendarmhöhle (Fig. 29).
kp Kiemenporus (Fig. 29).
ks Kiemenseptum (Fig. 29, 31).
kt Kiementasche, Hohlraum derselben (Fig. 27, 29, 31).
lm Längsmusculatur des Kragens, äussere (Fig. 2), des Rumpfes (Fig. 16, 27—29).
lmi innere Längsmusculatur des Kragens (Fig. 13, 21, 22, 27).
lmv ventrale Längsmusculatur der Perihämalräume (Fig. 12).
mh Mund- oder Schlundhöhle (Fig. 2, 13, 17, 21).
mr Radiärmusculatur der vordern Kragenwand (Fig. 26).
nd dorsaler Nervenstamm (Fig. 2, 15, 17, 29).
ndk Kragenmark (Fig. 2, 12, 13, 17).
nr Nervenring (Fig. 27).
nrg »vorderer Nervenring« (Fg. 2, 7).
nv ventraler Nervenstamm (Fg. 16, 29).
ö Oesophagus (Fig. 2, 29).
p Eichelporus (Fig. 2, 7).
pc Eichelpforte (Fig. 8).
rev abführende Eichelgefässe (Fig. 4, 6—9, 21, 23).
rf Ringfurche d. Kragens (Fg. 1, 2).
rm Ringmusculatur des Kragens, äussere (Fig. 2), des Rumpfes (Fig. 16).
sdk dorsales Kragenseptum (Fg. 2, 13, 17, 20).
sel Lateralseptum (Fig. 28, 29).
sep Kragen-Rumpf-Septum (F. 27).
sk Eichelskelet (Fg. 4, 6—9, 21, 23).
sk' Schenkel desselben (Fig. 23).
sp Kiemenspalten (Fig. 31).
st Synaptikel (Fig. 31).
sv ventrales Eichelseptum (F. 2, 25).
svk ventrales Kragenseptum (F. 13).
tr Kragenpforte (Fig. 13).
vd dorsaler Gefässtamm (Fig. 2, 13, 15, 17, 19).
vl seitlicher Gefässtamm (Fig. 29).
vr Gefässring d. Kragens (Fig. 26), des Kragen-Rumpf-Septums (Fig. 27).
vv ventraler Gefässtamm (F. 16, 29).

Ptychodera aperta.

Fig. 1. Ansicht des grössten Bruchstücks, von der dorsalen Seite. $^{5}/_{1}$.
- 2. Sagittaler Medianschnitt des Vorderkörpers. $^{30}/_{1}$.
- 3. dsgl. des Eichelskelets; der hintere Theil ist fortgelassen. $^{115}/_{1}$.
- 4 und 6. Zwei Querschnitte des Eichelskelets und des Eicheldarms. $^{56}/_{1}$.
- 5. Ansicht des Eichelskelets von der ventralen Seite, aus einer Querschnittserie reconstruirt.
- 7—9. Drei Querschnitte des Eichelhalses; Fig. 7 auf der Höhe des Eichelporus, Fig. 8 der Eichelpforte, Fig. 9 des hintern Zipfels der Herzblase. $^{56}/_{1}$.
- 10. Querschnitt der Eichelbasis. $^{56}/_{1}$.
- 11. Ansicht des Eicheldarms von der ventralen Seite, aus einer Querschnittserie reconstruirt.
- 12. Querschnitt des Rückenstranges des Kragens. $^{115}/_{1}$.
- 13. Querschnitt des Kragens, nahe seinem hintern Ende, im Bereich der Kragenpforten. $^{30}/_{1}$.
- 14. Querschnitt des Kragenmarks am Ursprung einer »Wurzel«. $^{115}/_{1}$.
- 15. Querschnitt des dorsalen Nervenstamms. $^{115}/_{1}$.
- 16. Querschnitt des ventralen Nervenstamms. $^{115}/_{1}$.
- 17. Hinterer dorsaler Theil eines medianen Sagittalschnitts vom Grenzgebiet des Kragens und des Rumpfes; vgl. Fig. 2. $^{56}/_{1}$.
- 18. Stück eines Querschnitts des Kragenmarks mit einer riesigen Ganglienzelle (*ga*). $^{280}/_{1}$.
- 19. Querschnitt einer Kragenpforte. $^{115}/_{1}$.
- 20. Horizontalschnitt des dorsalen Kragenseptums und der davon eingeschlossnen »Wurzeln« des Kragenmarks. $^{56}/_{1}$.
- 21. Horizontalschnitt des Grenzgebiets von Eichel und Kragen. $^{56}/_{1}$.
- 22. dsgl., etwas weiter dorsalwärts geführt als Fig. 21. $^{56}/_{1}$.
- 23. dsgl., etwas weiter ventralwärts geführt als Fig. 21. $^{56}/_{1}$.
- 24. Oberer Theil eines ebensolchen, etwas weiter dorsalwärts geführt als Fig. 23. $^{56}/_{1}$.
- 25. Querschnitt der basalen Organe der Eichel. $^{115}/_{1}$.
- 26. Stück eines Horizontalschnitts der Innenwand des Kragens. $^{115}/_{1}$.
- 27. Rechte Hälfte eines Horizontalschnitts aus dem Grenzgebiet von Kragen und Rumpf. $^{115}/_{1}$.
- 28. Ausführungsgang einer Gonade u. Umgebung aus einem Querschnitt d. Kiemenregion; vgl. Fig. 29. $^{115}/_{1}$.
- 29. Querschnitt der Kiemenregion, aus mehreren Schnitten zusammengestellt und etwas schematisch gehalten, links durch ein Kiemenseptum, bezw. die Wand einer Kiementasche, rechts durch eine Kiemenzunge, bezw. einen Kiemenporus geführt gedacht. $^{30}/_{1}$.
- 30. Arcadentheil einer Kiemenskeletgabel, aus einem Sagittalschnitt der Kiemenregion. $^{115}/_{1}$.
- 31. Querschnitt zweier Kiemen. $^{115}/_{1}$.

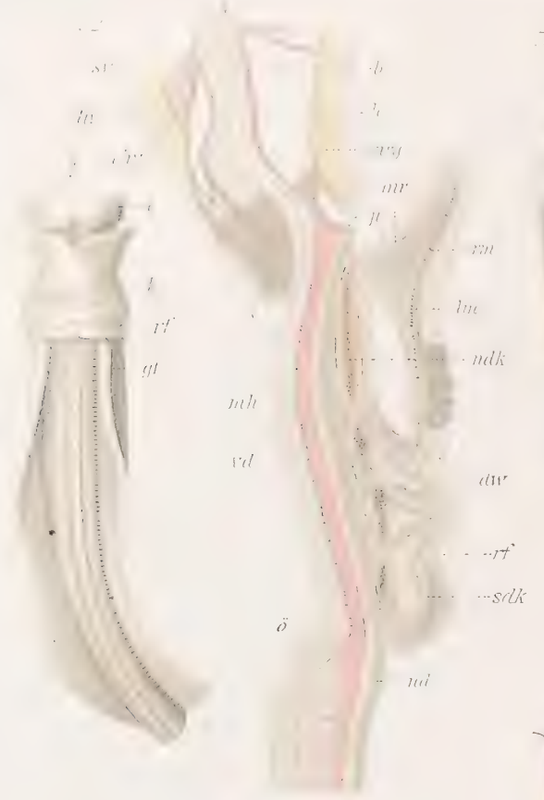
sv
tv
rf
gl
b
vrg
mr
rm
lm
ndk
mh
vd
dw
rf'
sdk
ö
nd

opp
opv
chv
div

dw
rer
sk

rer

nd
vd

dw
c

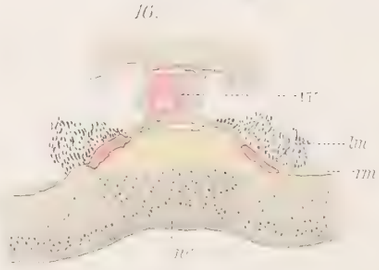
rf
lm
rm
nr

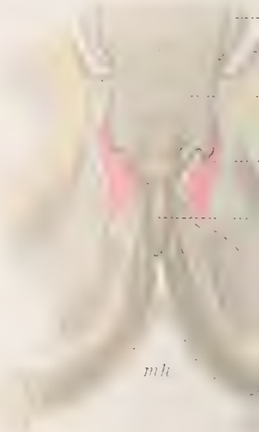
mh

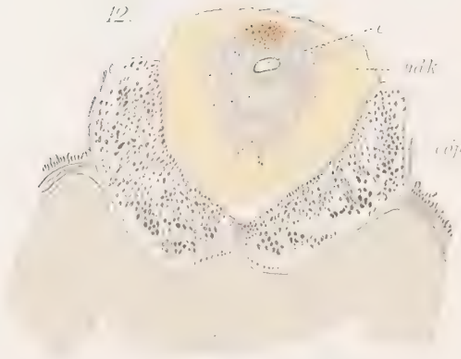
c
ndk
cöp'
cöp''

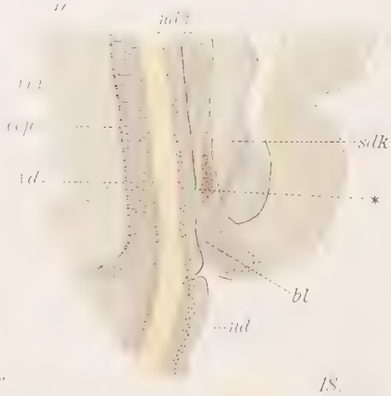
nd'
vd
cöp
sdk
bl
nd

sdk
vd
ndk
cöp
tr
nd
cöp'
mh

ge

sdk
ep

ch
ch

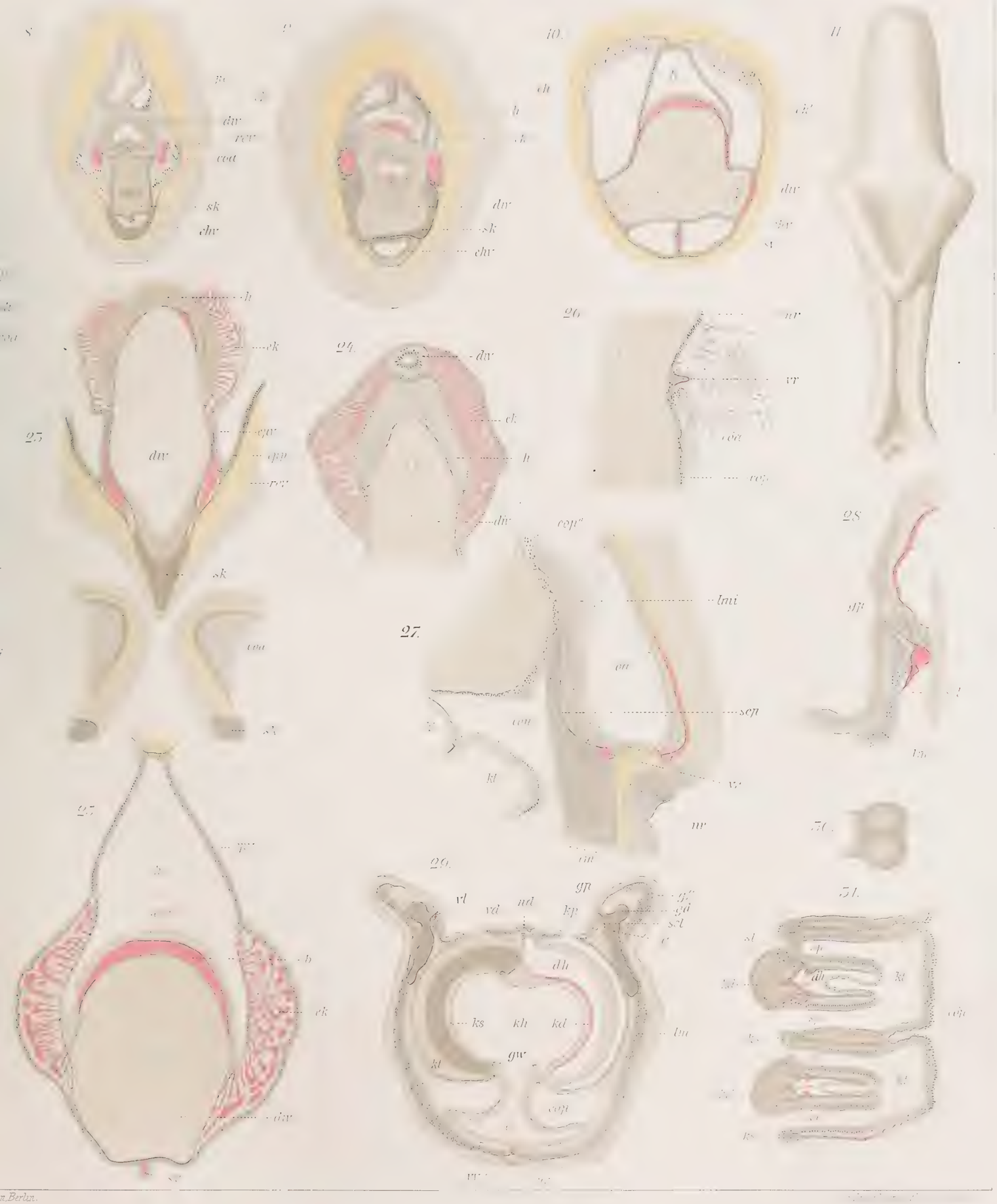
8
9
10.
11
dw
rev
coa
sk
chv
ch
h
ck
dw
sk
chv
dw
ck
h
ck
dw
cpv
cpp
rev
sk
coa
sk
24.
dw
ck
h
dw
26
nr
vr
coa
cop
28
gp
lm
27.
cop
lmi
sep
kl
nr
29.
vl
vd
nd
gp
kp
gd
scl
dh
ks
kh
kd
gw
kl
cop
lm
b
ck
dw
31.
sl
dh
kl
cop
ks

n. Berlin.


15.

Verl. v. R. Friedländer & Sohn, Berlin.

Tafel 8.

at »Atrium« (Fig. 21).
cöa Kragencölom, resp. Höhle desselben (Fig. 13, 15, 17, 18, 21, 22).
cöp Rumpfhöhle (Fig. 21).
cöp' Perihämalräume (Fig. 12—14, 22).
cöp'' Peripharyngealraum (Fig. 14, 15, 21, 22).
dh Zungenhöhle (Fig. 19).
div Eicheldarm (Fig. 4—6, 8, 9, 11—14).
dw Wurzel d. Kragenmarks (F. 17).
dz^1 erste Zungenzinke (Fig. 19).
e Eichel (Fig. 1).
eh Eichelhöhle (Fig. 6, 8).
ehv ventrale Tasche derselben (Fig. 6, 8).
ek Eichelglomerulus (Fig. 4, 9).
ep Epidermis (Fig. 15, 18, 21, 22).
epk dsgl. des Kragens (Fig. 21).
epv Splanchnothek (Fig. 10).
f dorsale Falte der Kragenpforte (Fig. 16).
h Herzblase (Fig. 4—6, 8).
hep Epithel der ventralen Wand derselben (Fig. 4).
hm Musculatur der ventralen Wand derselben (Fig. 8).
k Kragen (Fig. 1, 2).
kd Kiemenzunge (Fig. 19, 21).
ks Kiemenseptum (Fig. 19, 21).
kt Kiementasche (Fig. 19).
lm Längsmusculatur d. Kragens, äussere (Fig. 15, 22).
lmi innere Längsmusculatur des Kragens (Fig. 15, 18, 22).
lmi' die zur Eichelbasis gehenden Theile derselben (Fig. 12—14).
lmv ventrale Längsmusculatur der Perihämalräume (Fig. 22).
mdv dorsoventrale Musculatur der Eichel (Fig. 9).
mh Mundhöhle, resp. Epithel derselben (Fig. 14, 15, 19, 21, 22).
mr Radiärmusculatur der vordern Kragenwand (Fig. 14, 18).
ndk Kragenmark (Fig. 12, 14, 18, 22).
nr Nervenring (Fig. 21).
p Eichelporus (Fig. 2, 6).
pc Eichelpforte (Fig. 6).
rev abführende Eichelgefässe (Fg. 8. 13, 14).
rm Ringmusculatur des Kragens, äussere (Fig. 15, 22), d. Rumpfs (Fig. 21).
rmb basale Verstärkung der Ringmuskelschicht d. Eichel (Fig. 5, 8, 9).
rmi innere Ringmusculatur d. Kragens (Fig. 14).
sk Eichelskelet (Fig. 6, 8—14).
sk^2 chondroides Gewebe (Fg. 10, 11).
st Synaptikel (Fig. 19).
sz^1 erste Septalzinke (Fig. 19).
tr Kragenpforte (Fig. 21).
vd dorsaler Gefässtamm (Fig. 22).
vr Gefässring d. Kragens (Fig. 15), des Kragen-Rumpf-Septums (Fig. 2).
z Zahn od. Kiel d. Eichelskelets (Fig. 1).

Ptychodera clavigera.

Fig. 1. Ansicht des Grenzgebiets von Eichel und Kragen von der ventralen Seite, nach Abtragung der ventralen Hälfte des letztern, so dass man auf die dorsale Wand der Mundhöhle blickt.
- 2. dsgl. von der dorsalen Seite, nach Abtragung des die Eichelbasis umhüllenden vordern Theils des Kragens.
- 3. Ansicht des Eichelskelets von der ventralen Seite, aus einer Querschnittserie reconstruirt. $^{30}/_{1}$.
- 4. Querschnitt der basalen Organe der Eichel. $^{56}/_{1}$.
- 4a. Stück des Eichelglomerulus, aus 4, stärker vergrössert. $^{280}/_{1}$.
- 5, 6. Zwei Querschnitte des Eichelhalses; Fig. 5 dicht vor dem ventralen Blindsack des Eicheldarms, auf der Höhe des Ringmuskelwulstes (*rmb*), Fig. 6 durch die Eichelpforte (*pc*) und das hintere Ende der Herzblase (*h*). $^{56}/_{1}$.
- 7. Querschnitt des Eicheldarms im Bereich seines ventralen Blindsacks. Text S. 143. $^{56}/_{1}$.
- 8. dsgl., ein wenig weiter hinten geführt, nebst den benachbarten Organen der Eichelbasis. Text S. 143. $^{56}/_{1}$.
- 9. Horizontalschnitt der Eichelbasis. $^{56}/_{1}$.
- 10. Vorderer ventraler Theil eines medianen Sagittalschnitts des Eichelskelets; vgl. Fig. 11. $^{115}/_{1}$.
- 11. Medianer Sagittalschnitt des Eichelskelets. $^{28}/_{1}$.
- 12. Dorsale Organe des Kragens aus einem Querschnitt des letztern, zwischen dem Eingang des Eicheldarms und dem Eichelhals. $^{56}/_{1}$.
- 13. Querschnitt des Eichelhalses, etwas hinter dem Eichelporus. $^{56}/_{1}$.
- 14. Querschnitt des Kragens, etwas weiter vorn als der Schnitt, dem Fig. 12 entnommen ist; die Aussenwand ist fortgelassen. $^{28}/_{1}$.
- 15. Ventrales Stück eines Querschnitts vom hintern Theil des Kragens. $^{28}/_{1}$.
- 16. Querschnitt einer Kragenpforte. $^{115}/_{1}$.
- 17. Stück eines medianen Sagittalschnitts des Kragenmarks am Ursprung einer »Wurzel« (*dw*). $^{115}/_{1}$.
- 18. Vorderer Theil eines Sagittalschnitts des Kragenmarks und seiner Umgebung. $^{56}/_{1}$.
- 19. Querschnitt der ersten und zweiten Kieme; von der zweiten ist die Hinterwand fortgelassen. $^{170}/_{1}$.
- 20. Die dorsalen medialen Theile dreier Kiemenpaare, aus einem Horizontalschnitt. $^{115}/_{1}$.
- 21. Rechte Hälfte eines Horizontalschnitts aus dem Grenzgebiet von Kragen und Rumpf, durch die Kragenpforte. $^{56}/_{1}$.
- 22. Dorsaler medianer Theil eines Querschnitts des Kragens. $^{115}/_{1}$.

1.
2.
k
p
z
3.
4.
hep
h
ek
div
4.a
5.
7.
10.
cov
sk²
sk
ndk
cöp'
div
lmi'
sk
16.
11.
div
sk²
sk
12.
13.
div
cöp'
lmi'
coa
rev
14.
mr
ndk
cöp'
div
rev
sk
mh
lmi
rmi
17.
dw
cöa
kt
18.
mr
cp
cöa
lmi
ndk
15.
mh
cop'
lmi
coa
rm
lm
cp
vr

Spengel del.

Lith. Anst. v. Werner & Winter, Frankfurt a. M.

Tafel 9.

b centraler Blutraum der Eichel (Fig. 38).
bg Arcade des Kiemenskelets (Fig. 36).
cöa Kragencölom, resp. Höhle desselben (Fig. 25, 26, 29, 41).
cöp' Perihämalräume (Fig. 23, 24, 41, 42).
cöp'' Peripharyngealraum (Fig. 23, 26, 28).
dep Epibranchialstseifen (Fig. 36).
div Eicheldarm (Fig. 38, 42).
dw Wurzel des Kragenmarks (Fig. 23).
ehv ventrale Tasche d. Eichelhöhle (Fig. 42).
ek Eichelglomerulus (Fig. 38).
ep Epidermis (Fig. 25, 26, 28, 38).
g Gonaden (Fig. 31, 33).
gf Genitalflügel (Fig. 31, 33).
gld dorsaler Blindsack d. lateralen Gonadenastes (Fig. 31, 32).
glv ventraler Blindsack d. lateralen Gonadenastes (Fig. 31, 32).
gm medialer Gonadenast (Fig. 32, 33.)
gp Genitalporus (Fig. 31—33).
gw Grenzwulst des Oesophagus (Fig. 31).
i Darm (Fig. 32, 33).
kd Kiemenzunge (Fig. 31).
kh Kiemendarmhöhle (Fig. 31).
kp Kiemenporus (Fig. 31).
ks Kiemenseptum (Fig. 31).
kt Kiementasche (Fig. 31, 36).
ktv ventraler Blindsack d. Kiementasche (Fig. 31).
lm Längsmusculatur d. Kragens, äussere (Fig. 23—26), d. Rumpfes (Fig. 31, 33, 39).
lmi innere Längsmusculatur des Kragens (Fig. 23, 25, 26, 29, 41).
lmi' an d. Oberfläch. d. Kragenmarks verlaufende Bündel ders. (F. 41).
mh Schlund, resp. Epithel desselben (Fig. 23, 26, 28, 41).
mr Radiärmusculatur der vordern Kragenwand (Fig. 24, 29).
nr Nervenröhren (Fig. 34).
nd dorsaler Nervenstamm (Fig. 30, 31, 33).
ndk Kragenmark (Fig. 23, 24, 41, 43).
nrg »vorderer Nervenring« (Fig. 24, 29, 42).
nv ventraler Nervenstamm (Fig. 28, 31, 33, 35).
p Eichelporus (Fig. 24, 42).
pc Eichelpforte (Fig. 42).
rm Ringmusculatur des Kragens, äussere (Fig. 25, 26), d. Rumpfes (Fig. 34, 35, 39).
rmb basale Verstärkung der Ringmuskelschicht d. Eichel (Fg. 29).
rmi innere Ringmusculatur des Kragens (Fig. 25, 41).
sel Lateralseptum (Fig. 32, 33).
sep Kragen-Rumpf-Septum (Fig. 43).
sk Eichelskelet (Fig. 29, 41, 42).
sk' Schenkel desselben (Fig. 23).
sk² chondroides Gewebe (Fig. 42).
st Synaptikel (Fig. 36).
sv ventrales Eichelseptum (Fg. 38).
tr Kragenpforte (Fig. 43).
vl seitlicher Gefässtamm (Fig. 33).
vr Gefässring d. Kragens (Fig. 25).
vv ventraler Gefässtamm (Fig. 28, 35).
vvk ventrales Längsgefäss des Kragens (Fig. 23, 28).

Fig. 23—37. Ptychodera clavigera.

Fig. 23. Querschnitt des Kragens. $^{28}/_{1}$.
- 24. Dorsaler, Fig. 25 ventraler Theil eines Sagittalschnitts vom vordern Abschnitt des Kragens, mit besondrer Berücksichtigung der Musculatur. $^{56}/_{1}$.
- 26. Stück eines Querschnitts vom vordern Theil des Kragens. $^{115}/_{1}$.
- 27. Ansicht des vordern dorsalen Theils der innern Längsmusculatur des Kragens von *Pt. aurantiaca*.
- 28. Ventraler Theil eines medianen Sagittalschnitts aus dem Grenzgebiet von Kragen und Rumpf; Uebergang des ventralen Gefässtamms (*vv*) in die ventralen Längsgefässe des Kragens (*vvk*). $^{56}/_{1}$.
- 29. Dorsaler Theil eines extramedianen Sagittalschnitts aus dem Grenzgebiet von Eichel u. Kragen. $^{56}/_{1}$.
- 30 a Ansicht einiger Lebersäckchen in natürl. Lage; b. Ansicht des Ursprungs einer solchen, links vom dorsalen Nervenstamm (*nd*) in natürl. Lage, von der medialen Seite gesehen, rechts von demselben auseinander gelegt und von der Fläche gesehen. $^{4}/_{1}$.
- 31. Querschnitt der Kiemenregion, aus mehreren Schnitten zusammengestellt und etwas schematisirt; links ist die äussere Ansicht einer Kiementasche, rechts die innere mit einer Kiemenzunge dargestellt. Die Musculatur der Körperwand ist links fortgelassen. $^{15}/_{1}$.
- 32. Ansicht einer Gonade. Text S. 154. $^{56}/_{1}$.
- 33. Querschnitt der Genitalregion. $^{15}/_{1}$.
- 34. Querschnitt des dorsalen Nervenstamms. $^{115}/_{1}$.
- 35. - - ventralen - $^{115}/_{1}$.
- 36. Längsschnitt des Arcadentheils einer Kieme (aus einem Querschnitt der Kiemenregion). (vgl. Fig. 31). $^{115}/_{1}$.
- 37. a. Gregarine aus den Lebersäckchen; b und c Theile von solchen. Text S. 755. $^{280}/_{1}$.

Fig. 38—44. Ptychodera aurantiaca.

Fig. 38. Querschnitt der basalen Organe der Eichel. $^{28}/_{1}$.
- 39. Zuführende Kiemengefässe. $^{280}/_{1}$.
- 40. Ansicht des Eichelskelets von der ventralen Seite, aus einer Querschnittserie reconstruirt. $^{30}/_{1}$.
- 41. Querschnitt des Kragens auf der durch den Pfeil in Fig. 40 bezeichneten Höhe des Eichelskelets; die Aussenwand ist fortgelassen. $^{28}/_{1}$.
- 42. Querschnitt des Eichelhalses, durch den Eichelporus. $^{56}/_{1}$.
- 43. Ansicht des hintern Theils des Kragenmarks und der Kragenpforten von der dorsalen Seite; das Kragen-Rumpf-Septum (*sep*) ist zurückgeschlagen; man sieht die vordersten Kiemen durch dasselbe hindurch. $^{10}/_{1}$.
- 44. Musculatur des Rumpfes; die Längsmusculatur ist bis auf zwei Bündel abgezupft. $^{115}/_{1}$.

Spengel del.

Verl. v. R. F.

Berlin.

lith Anst. v. Werner & Winter Frankfurt a/M.

Fauna
gf
32.
gld
gl
glv


23.
24.
25.
26.
27.
28.
29.
30.
31.
32.
33.
34.
35.
36.
37.
38.
39.
40.
41.
42.
43.
44.

Tafel 10.

ar Arcaden der Kiemenskeletgabeln (Fig. 5).
cöa Kragencölom resp. Höhle desselben (Fig. 1, 2, 8, 9, 20, 25).
cöp' Perihämalräume (Fig. 1, 19—21, 25, 26).
cöp'' Peripharyngealraum (Fig. 1, 2).
dh Höhle der Kiemenzunge (Fig. 15, 24).
div Eicheldarm (F. 8—10, 21, 25, 26).
div' Einmündung desselben in den Schlund (Fig. 13).
dw Wurzel d. Kragenmarks (Fg. 20).
e Eichel (Fig. 14).
eh Eichelhöhle (Fig. 8, 9, 10, 26).
ehv ventrale Tasche derselb. (Fg. 9, 10, 25, 26).
ep Epidermis (Fig. 2, 19).
g Gonaden (Fig. 3, 6, 15, 16, 18).
ga Ganglienzelle (Fig. 21).
gf Genitalflügel (Fig. 3, 6, 14—17).
gld dorsaler Gonadenast (Fig. 6).
glv ventraler - (Fig. 6).
gp Genitalporus (Fig. 3, 4, 6, 15).
gp$^{\times}$ accessorische Genitalporen (Fig. 4).
h Herzblase (Fig. 8—10).
i Darm (Fig. 16, 17).
k Kragen (Fig. 14).
kd Kiemenzunge (Fig. 3, 6, 15, 24).
kh Kiemendarmhöhle (Fig. 3, 6, 15).
kp Kiemenporus (Fig. 3, 6).
ks Kiemenseptum (Fig. 3, 6, 15, 24).
kt Kiementasche (Fig. 5).
ktv ventraler Blindsack der Kiementasche (Fig. 6).
l Lebersäckchen (Fig. 14).
lm Längsmusculatur des Rumpfes (Fig. 3, 4, 15, 16, 18, 22, 23).
lmi' dorsale Bündel der innern Längsmusculatur des Kragens (Fig. 1).
mh Schlund (Fig. 19, 20).
nd dorsaler Nervenstamm (Fig. 3, 4, 6, 15—18, 22, 23).
ndk Kragenmark (Fig. 1, 19—21).
nrg »vorderer Nervenring« (Fg. 26).
nv ventraler Nervenstamm (Fig. 3, 4, 6, 15—18).
ö Oesophagus (Fig. 3, 6, 15).
p Eichelporus (Fig. 8, 26).
pc Eichelpforte (Fig. 9).
sd dorsales Mesenterium (Fig. 16).
sdk dorsales Kragenseptum (Fig. 1, 19, 20).
sel Lateralseptum (Fig. 4, 15—17).
sk Eichelskelet (Fig. 8—11, 21, 25).
sk' Schenkel desselben (Fig. 13).
st Synaptikel (Fig. 5).
sub Submedianlinie (Fig. 15—17).
sv ventrales Septum der Eichel (Fig. 26), d. Kragens (Fig. 2).
vd dorsaler Gefässtamm (Fig. 8, 22, 23).
vl seitlicher Gefässtamm (Fig. 18, 22, 23).
wf Wimperfurche des Darms (Fig. 18, 22, 23).

Fig. 1—5. **Ptychodera aurantiaca.**

Fig. 1. Medianer dorsaler, Fig. 2 medianer ventraler Theil eines Querschnitts durch den Kragen. $^{28}/_{1}$.
- 3. Querschnitt der Kiemenregion, aus mehreren Schnitten zusammengestellt und etwas schematisirt, links durch eine Kiemenzunge, bezw. einen Kiemenporus, rechts durch ein Kiemenseptum, bezw. die Wand einer Kiementasche geführt gedacht. Rechts ist die Körpermusculatur nicht ausgeführt. $^{10}/_{1}$.
- 4. Linke Hälfte eines Querschnitts der Genitalregion. $^{14}/_{1}$.
- 5. Durchschnitte d. Arcaden zweier Kiemenskeletgabeln, aus einem Querschnitt d. Kiemenregion. $^{115}/_{1}$.

Fig. 6—13. **Ptychodera gigas.**

Fig. 6. Querschnitt der Kiemenregion, wie Fig. 3. Die Körpermusculatur ist nicht ausgeführt. $^{4}/_{1}$.
- 7. Ansicht des Eichelskelets von der ventralen Seite, aus einer Querschnittserie reconstruirt; von den Schenkeln sind nur die basalen Theile abgebildet. $^{30}/_{1}$.
- 8—10. Drei Querschnitte des Eichelhalses; Fig. 8 durch den Eichelporus, Fig. 9 ein wenig davor, Fig. 10 durch den ventralen Blindsack des Eicheldarms, dessen ventrale Wand nicht erhalten war. $^{28}/_{1}$.
- 11. Qerschnitt des Eichelskelets auf der Höhe des »Zahnes«. $^{28}/_{1}$.
- 12. dsgl. dicht vor dem Ursprung der Schenkel. $^{28}/_{1}$.
- 13. Querschnitt durch den Eingang des Eicheldarms und den Anfang der Skeletschenkel. $^{28}/_{1}$.

Fig. 14—26. **Ptychodera (Chlamydothorax) bahamensis.**

Fig. 14. Ansicht des untersuchten Exemplars von der dorsalen Seite. $^{4}/_{1}$.
- 15. Querschnitt der Kiemenregion, aus mehreren Schnitten zusammengestellt und etwas schematisch gehalten, links durch ein Kiemenseptum, bezw. die Wand einer Kiementasche, rechts durch eine Kiemenzunge, bezw. einen Kiemenporus geführt gedacht. $^{56}/_{1}$.
- 16. Linke Hälfte eines Querschnitts vom hintersten Ende der Kiemenregion. $^{56}/_{1}$.
- 17. dsgl. vom vordern Theil der Genitalregion. $^{56}/_{1}$.
- 18. Querschnitt vom hintersten Theil der Genitalregion. $^{56}/_{1}$.
- 19—21. Medianer dorsaler Theil dreier Querschnitte des Kragens, Fig. 19 der hinterste, Fig. 21 durch den Ursprung der beiden Skeletschenkel (in dieser Fig. ist die Epidermis nicht mit dargestellt). $^{115}/_{1}$.
- 22, 23. Rechter dorsaler Quadrant zweier Querschnitte der Leberregion, Fig. 22 durch ein Lebersäckchen, Fig. 23 durch den Zwischenraum zwischen zwei solchen geführt. $^{56}/_{1}$.
- 24. Querschnitt eines Kiemen»bogens« und einer Kiemenzunge. $^{280}/_{1}$.
- 25, 26. Zwei Querschnitte des Eichelhalses, Fig. 26 durch den Eichelporus, Fig. 25 ein wenig dahinter. $^{56}/_{1}$.

1.
sdk
coa
ndk
cöp'
cöp''
lm
2.
sv
cöp'
coa
ep
3.
g
kn
nd
gp
kd
kh
ks
ö
lm
nv
4.
gp*
gp
gp*
nd
i
sel
lm
nv
5.
kt
ar
st
6.
gf
g
gld
kp
nd
gp
glv
kd
ks
kh
ktv
ö
nv
7.
8.
sk
14.
e
k
gf
i
15.
gp
lm*
sel
18.
g
nd
vl
g
vl
wf
wf
i
lm
nv
19.
ep
sdk
ndk
cöp'
mh
20.
ep
dw
coa
sdk
ndk
cöp'
mh
21.
ndk
ga
cöp'
sk

Verl. v. R. Fr

12.
13.
16.
17.
22.
23.
24.
25.
26.
sk
ehv
div
sub
gf
nd
sd
sel
kh
i
lm
g
kd
kp
ks
vd
l
wf
vl
lm''
dh
cop
cod
nrg
cop'
eh
p
sv

1

2

3.

4

5

6

7

8

9

10.

11

12

13

14

15.

16

17

18

19

20

21

22

23.

24

25.

26

Tafel 11.

c lateraleBlindsäckchend.Leber-region (Fig. 16, 19).
cöa Kragencölom (Fig. 4, 12, 13, 14).
cöp Rumpfhöhle (Fig. 11).
cöp' Perihämalräume (Fig. 4—7, 12—14.
cöp'' Peripharyngealraum (F. 12, 13).
dh Höhle d. Kiemenzunge (Fig. 11).
div Eicheldarm (Fig. 2—7).
dw Wurzel d. Kragenmarks (Fg. 12).
eh Eichelhöhle, dorsale Taschen derselben (Fig. 2, 3).
ehv ventrale Taschen derselben (Fig. 2—7).
ep Epidermis (F. 12, 13, 21, 23—29).
epv Epithelauskleidung von *ehv* (Fig. 15).
g Gonaden (Fig. 21, 24, 26, 28, 29).
gf Genitalflügel (Fig. 8).
gp Genitalporen (Fig. 8, 23).
h Herzblase (Fig. 2, 3).
i Darm (Fig. 24).
kd Kiemenzunge (Fig. 8, 11).
kh Kiemendarmhöhle (Fig. 8).
kp Kiemenporus (Fig. 8, 11).
ks Kiemenseptum (Fig. 8, 11).
l Lebersäckchen (Fig. 16, 18, 19).
lm Längsmusculatur des Rumpfes (Fig. 8, 16, 17, 19, 20, 23—29).
*lm** durch d. Kiemenbog. hindurchtretend. Bündel ders. (F. 8, 11).
lmi innere Längsmusculatur des Kragens (Fig. 5, 12, 13).
lmv ventrale Längsmusculatur der Perihämalräume (Fig. 12, 13).
mh Schlundepithel (Fig. 12, 13).
nd dorsaler Nervenstamm (Fig. 8, 16, 19, 20).
ndk Kragenmark (Fig. 6, 7, 12—14).
nv ventraler Nervenstamm (Fig. 8).
ö Oesophagus (Fig. 8).
p Eichelporus (Fig. 4).
pe Peritonealzellen (Fig. 27).
rev abführendes Eichelgefäss (Fig. 2—5.)
sdk dorsales Kragenseptum (Fig. 12, 13).
sel Lateralseptum (Fig. 8).
sk Eichelskelet (Fig. 3—7).
sk² chondroides Gewebe (Fig. 2).
st Synaptikel (Fig. 10).
sv ventrales Eichelseptum (Fig. 2—6, 15).
u Ureier (Fig. 25, 27).
vd dorsaler Gefässtamm (Fig. 12, 13, 16).
vl seitlicher Gefässtamm (Fig. 16, 17, 24, 26).
wf Wimperfurche d. Darms (Fig. 16, 17, 19, 20).

Fig. 1—20. Ptychodera (Chlamydothorax) erythraea.

Fig. 1. Der durch die Ausdehnung der ventralen Eicheltasche in den »Zahn« des Eichelskelets hervorgerufne blumenkohlähnliche Körper an der dorsalen Seite des Mundes. $^{10}/_{1}$.

- 2—7. Sechs Querschnitte des Eichelhalses (2—4) und des vordern Theils des Kragens (5—7) im Bereiche des blumenkohlähnlichen Körpers. $^{28}/_{1}$.
  Fig. 2, vor d. Eichelskelet, trifft d. hint. Zipfel d. Herzblase (*h*) u. d. beid. hintern Eicheltaschen (*eh*).
  Fig. 3 berührt die Endscheibe des Eichelskelets (*sk*), den hintern Zipfel der Herzblase (*h*) und die linke Eicheltasche am Uebergang in die Pforte.
  Fig. 4 durch den Eichelporus; der Körper des Eichelskelets (*sk*) beginnt sich zur Endscheibe zu verbreitern; die vom ventralen Eichelseptum (*spt*) durchzogne ventrale Eicheltasche (*ehv*) ist mit zahlreichen kurzen Sprossen versehen, die d. blumenkohlähnliche Aussehen hervorrufen.
  Fig. 5 etwas weiter hinten geführter Schnitt; wie in 6 u. 7 sind nur die dorsalen Organe abgebildet. Die seitlichen Theile der ventralen Eicheltasche stehen um den freien Rand des Septums (*spt*) mit einander in Verbindung.
  Fig. 6 noch etwas weiter hinten, ein wenig vor dem Eingang des Eicheldarms geführter Schnitt; vom blumenkohlähnlichen Körper sind nur die medianen Theile abgebildet.
  Fig. 7 ein Schnitt unmittelbar vor dem Eingang des Eicheldarms; derselbe ist, wie die vorhergehenden, etwas schräge zur Medianlinie geführt, und in Folge dessen erscheint links, als Fortsetzung des Eicheldarms, schon die Mundhöhle angeschnitten; der blumenkohlähnliche Körper ist, ausgenommen seine Basis, fortgelassen.
- 8. Querschnitt der Kiemenregion, mit Benutzung mehrerer Schnitte halb schematisch ausgeführt; links durch eine Kiemenzunge, rechts durch ein Kiemenseptum geführt gedacht. $^{6}/_{1}$.
- 9, 10. Zwei Horizontalschnitte durch den Arcadentheil der beiden Kiemenreihen, um die Verbindung derselben durch secundäre Skeletmassen u. die Verschiebung zu zeigen. Text S. 181. $^{115}/_{1}$.
- 11. Querschnitt zweier Kiemen. $^{56}/_{1}$.
- 12, 13. Mittlerer dorsaler Theil zweier Querschnitte des Kragens, Fig. 12 im Bereich einer »Wurzel« (*dw*) des Kragenmarks; Fig. 13 weiter hinten geführter Schnitt, zeigt das stark gefaltete und gefässreiche dorsale Kragenseptum. $^{28}/_{1}$.
- 14. Die der dorsalen Fläche des Kragenmarks aufsitzenden Gefässbäumchen aus einem Querschnitt vor dem dorsalen Kragenseptum. $^{56}/_{1}$.
- 15. Epithel der ventralen Eicheltasche. $^{280}/_{1}$.
- 16, 17. Rechte dorsale Quadranten von Querschnitten der Leberregion; Fig. 16 ein durch die Basis eines Lebersäckchens, Fig. 17 ein zwischen zwei Lebersäckchen geführter Schnitt (die medialen Theile des Schnitts sind fortgelassen). $^{25}/_{1}$.
- 18. Ansicht des Uebergangsgebiets der Genital- und der Leberregion (oberes Stück) bezw. der Leber- und der Abdominalregion (unteres Stück), von der rechten Seite. $^{2}/_{1}$.
- 19, 20. Linke dorsale Quadranten von Querschnitten, Fig. 19 aus dem hintersten Theil der Leber-, Fig. 20 aus dem vordersten Theil der Abdominalregion. Text S. 183—184. $^{25}/_{1}$.

Fig. 21—29. Ptychodera minuta.

Fig. 21. Längsschnitt durch die perlschnurförmige Genitalanlage eines jungen Individuums. Text S. 444. $^{115}/_{1}$.
- 22. Eine Eizelle. $^{280}/_{1}$.
- 23. Ausführungsgang und angrenzende Theile einer Gonade im Stadium geschlechtlicher Unthätigkeit; der Genitalporus ist vom Schnitt nicht getroffen. $^{280}/_{1}$.
- 24. Aus einem Querschnitt der Leberregion (zwischen zwei Lebersäckchen); zwischen Epidermis und Musculatur ein Epithelbläschen (rudimentäre Gonade?). Text S. 65. $^{280}/_{1}$.
- 25. Ein flaches Häufchen von Ureiern (?) zwischen Epidermis und Cölomwand. Text S. 445. $^{500}/_{1}$.
- 26. Schnitt durch eine junge, noch des Ausführungsganges entbehrende Gonade. $^{280}/_{1}$.
- 27. Ein flaches Häufchen von Ureiern (?) zwischen Epidermis und Cölomwand; letztere weist grosse birnförmige Zellen (*pe*) auf. Text S. 445. $^{500}/_{1}$.
- 28, 29. Zwei Schnitte durch ein rundliches Häufchen von Ureiern in einen Spalt zwischen Epidermis und Cölomwand. Text S. 445. $^{500}/_{1}$.

1.
2.
3.
4.
8.
9.
10.
11.
21.
22.
23.
24.
25.
26.
28.
ch
h
div
sk²
rev
sk
chv
sv
gf
nd
sel
lm
lm*
gp
kp
kd
ks
kh
ö
nv
cop
dh
st
cp
g
u
vl

n. Berlin.
Lith. Anst. v. Werner & Winter Frankfurt a/M.

Verl. v. R. Friedländer & Sohn Berlin

Tafel 12.

b centraler Blutraum der Eichel (Fig. 2—7.)
bl Epidermistasche am hintern Ende d. Kragenmarks (Fig. 22).
cöa Kragencölom (Fg. 8—10, 15, 19).
cöp Rumpfhöhle (Fig. 15).
cöp' Perihämalräume (Fig. 8—10, 14, 20).
cöp'' Peripharyngealraum (Fig. 14).
div Eicheldarm (Fig. 2, 5—11, 21).
div' wurmförmiger Fortsatz desselb. (Fig. 2).
dvm Dorsoventralmuskeln des Rumpfes (Fig. 16).
eh Eichelhöhle (Fig. 2, 6, 7, 19—21).
ek Eichelglomerulus (Fig. 5, 6, 21).
ekz Fortsetzung desselben auf d. Herzohr (Fig. 4).
ep Epidermis (Fig. 19).
ept Epidermistasche am vordern Ende des Kragens (Fig. 2, 22).
epv Splanchnothek (Fig. 6, 7, 19).
gf Genitalwulst (Fig. 1).
h Herzblase (Fg. 2, 5—7, 11, 20, 21).
hl Längsmuskeln derselben (Fig. 4—7, 20, 21).
hm Musculatur d. ventralen Wand derselben (Fig. 20).
hz Herzohr (Fig. 21).
k Kragen (Fig. 1).
kp Kiemenporus (Fig. 16, 17).
kt Kiementasche (Fig. 16, 17).
lm Längsmusculatur der Eichel (Fig. 2, 5, 20), des Rumpfes (Fig. 16, 17).
lmi innere Längsmusculatur des Kragens (Fig. 14).
mdv dorsoventrale Muskelplatte d. Eichel (Fig. 2, 4, 21).
mh Mundhöhle (Fig. 14).
nd dorsaler Nervenstamm (Fig. 2, 15—17, 22).
ndk Kragenmark (Fig. 2, 14, 22).
nr Nervenring (Fig. 15).
no ventraler Nervenstamm (Fg. 2).
p Eichelporus (Fig. 9, 10).
pc Eichelpforte (Fig. 8, 10, 11, 20).
qm Quermusculatur des Eichel- (Fig. 14).
rev abführende Eichelgefässe (Fig. 8—11, 19).
rf Ringfurche d. Kragens (Fg. 2).
rm Ringmusculatur d. Eichel (Fg. 2, 20), der Kiemen (Fig. 17).
sdk dorsales Kragenseptum (Fig. 2, 14, 15, 18, 22).
sk Eichelskelet (Fig. 8—11, 19).
sk' Schenkel desselben (Fig. 14).
sk² chondroides Gewebe (Fig. 8, 9, 11, 19, 21).
sv ventrales Eichelseptum (Fig. 5—7).
svk ventrales Kragenseptum (Fig. 2, 22).
vd dorsaler Gefässtamm (Fig. 2, 15—17).
vv ventraler Gefässtamm (Fig. 2).

Schizocardium brasiliense.

Fig. 1. Eichel, Kragen und Kiemenregion eines der von Herrn Prof. Ed. Van Beneden gesammelten Exemplare, von der dorsalen Seite. $^{2}/_{1}$.
- 2. Medianer Sagittalschnitt durch Eichel und Kragen, aus mehreren Schnitten zusammengestellt. $^{28}/_{1}$.
- 3. Tangentialschnitt des Eichelglomerulus; es sind nur die Gefässe gezeichnet. $^{56}/_{1}$.
- 4—7. Vier Querschnitte durch die basalen Organe; Fig. 7 hat den hintern Zipfel der Herzblase getroffen, Fig. 6 die hintern Enden des Glomerulus, Fig. 5 das vordere Ende des Eicheldarm-Körpers, Fig. 4 die Herzohren (der Durchschnitt des »wurmförmigen Fortsatzes« des Eicheldarms würde etwas unterhalb des abgebildeten Theiles der dorsoventralen Muskelplatte (*mdv*) gelegen sein). $^{56}/_{1}$.
- 8, 9. Zwei Querschnitte des Eichelhalses. In Fig. 8 ist der »Körper« des Eichelskelets im Gebiete seiner stärksten Verengung getroffen; die Epidermis ist fortgelassen. Fig. 9 ein etwas weiter hinten geführter Schnitt; der »Körper« breiter; die Epidermis ist nur auf der dorsalen Seite dargestellt. $^{56}/_{1}$.
- 10, 11. Zwei Schnitte von einem ältern Individuum. Fig. 10 entspricht ungefähr Fig. 9; im »Körper« und im »Zahn« des Eichelskelets eine zusammenhängende (im Leben braun gefärbte) Masse. Fig. 11 ein Schnitt dicht oberhalb der Verengung des »Körpers«; derselbe hat angefangen, sich zur Endscheibe zu verbreitern; in ihm eine dunkel tingirte, aber nicht pigmentirte Innenmasse, die von der braunen Innenmasse des »Zahnes« ganz getrennt ist. $^{56}/_{1}$.
- 12, 13. Das Eichelskelet nach einem mittels Wachsplatten reconstruirten Modell; das chondroide Gewebe ist dabei nicht berücksichtigt; Fig. 12 von der ventralen, Fig. 13 von der dorsalen Seite.
- 14. Linke Hälfte eines Querschnitts durch den Kragen auf der Höhe der Enden der Skeletschenkel (*sk*¹). $^{28}/_{1}$.
- 15—17. Drei Querschnitte aus dem Grenzgebiet von Kragen und Rumpf; es sind nur die medianen dorsalen Theile der Schnitte abgebildet (vgl. zum Verständnis Fig. 14). Fig. 15 ist noch in den Bereich der Kragenhöhle gefallen, Fig. 16 u. 17 in den der ersten Kieme. $^{56}/_{1}$.
- 18. Horizontalschnitt aus demselben Gebiet, sehr nahe der dorsalen Kragenwand geführt, so dass das dorsale Kragenseptum längs durchschnitten erscheint; man erkennt die mediane Ausbuchtung des Kragens nach hinten. $^{56}/_{1}$.
- 19. Rechte Hälfte eines Horizontalschnitts des Eichelhalses. $^{115}/_{1}$.
- 20. Horizontalschnitt des Eichelhalses, weiter dorsal, im Bereiche der Eichelpforte und des hintern Zipfels der Herzblase geführt. $^{56}/_{1}$.
- 21. Horizontalschnitt der basalen Organe, die Herzblase u. ihre »Ohren« in ganzer Länge treffend. $^{56}/_{1}$.
- 22. Medianer Sagittalschnitt des dorsalen Theiles des Kragens (vgl. Fig. 2). $^{56}/_{1}$.

1.
2.
3.
4.
5.
6.
7.
9.
10.
11.
12.
13.
14.
ch
mdv
hz
hl
lm
div
ck
sv
sk
ep
ept
sdk
ndk
mh
svk
rf
nv
vv
vd
nd
h
b
cöa
cöp
sk²
sk¹
qm
rev
lmi

15.

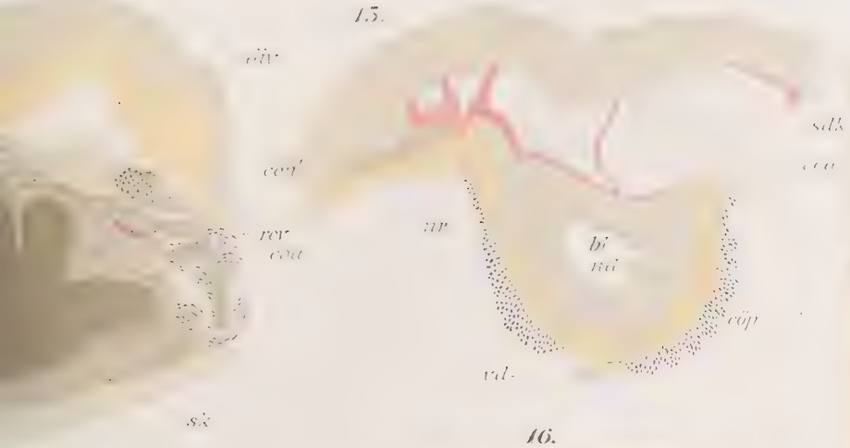

16.

17.

18.

20.

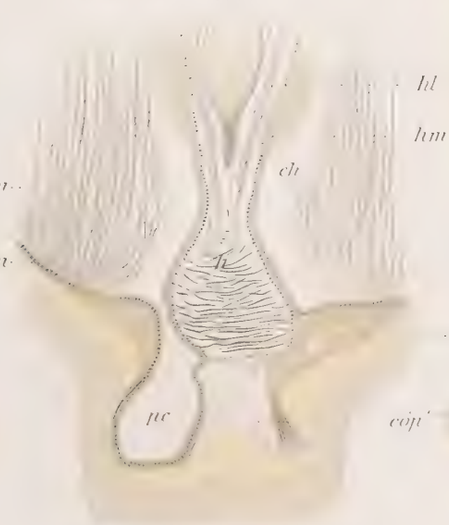

19.

21.

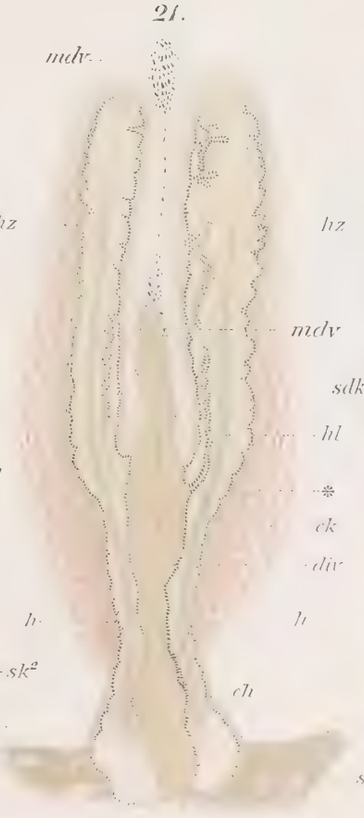

22.



Lith Anst v Werner & Winter Frankfurt a/M

1.

2.

3.

4.

5.

6.

7.

8.

9.

10.

11.

12.

13.

14.

15.

16.

17.

18.

19.

20.

21.

22.

Tafel 13.

b centraler Blutraum d. Eichel (Fig. 41, 42).
bl Epidermistasche am hintern Ende des Kragens (Fig. 47, 48).
bz Blutzellen (Fig. 53).
cöa Kragencölom bezw. Höhle dess. (Fig. 34, 35, 38—40, 43, 45, 47, 51, 52).
cöp Rumpfhöhle (Fig. 30, 34).
cöp' Perihämalräume (Fig. 38—40, 43, 45).
cöp'' Peripharyngealräume (Fig. 34, 35, 43).
dep Epibranchialstreifen (Fig. 23).
dh Höhle d. Kiemenzunge (Fig. 30).
div Eicheldarm (Fig. 38—42, 54).
dvm Dorsoventralmusculatur des Rumpfes (Fig. 23, 24, 28, 31, 32).
e Eichel (Fig. 36).
eh Eichelhöhle (Fig. 41).
ehv ventrale Tasche ders. (Fig. 42).
ek Eichelglomerulus (Fig. 53, 54).
ep Epidermis (Fig. 44).
ept Epidermistasche am vordern Ende des Kragens (Fig. 45).
epw Deckwulst der Wimperfurche des Darms (Fig. 46).
f dorsale Falte der Kragenpforte (Fig. 27, 28, 49—51).
g Gonaden (Fig. 23, 24, 31, 32).
gp Genitalporus (Fig. 31, 32).
h Herzblase (Fig. 41, 42)
hm Musculatur des Herzohres (Fig. 53).
hz Herzohr (Fig. 53, 54).
i Darmcanal (Fig. 32).
k Kragen (Fig. 36), Kiemenskelet (Fig. 47).
kd Kiemenzunge (Fig. 23, 28, 30, 34).
kh Kiemendarmhöhle (Fig. 23).
km Musculatur der Kiementasche (Fig. 23).
kp Kiemenporus (Fig. 23, 24, 28).
ks Kiemenseptum (Fig. 23, 28, 30, 34).
kt Kiementasche (Fig. 23, 28, 30, 34, 47, 48, 51, 52).
l Lebersäckchen (Fig. 31).
lm Längsmusculatur des Rumpfes (Fig. 23, 31).
lmi innere Längsmusculatur des Kragens (Fig. 35, 40, 43, 45).
lmv ventrale Verdickung von *lm* (Fig. 31, 32).
nd dorsaler Nervenstamm (Fig. 23—25, 31, 32).
ndk Kragenmark (Fig. 43—45, 47).
nr Nervenring (Fig. 27, 48).
nrg »vorderer Nervenring« (Fig. 38).
nv ventraler Nervenstamm (Fig. 23, 26, 31, 32).
p Eichelporus (Fig. 38).
pe Eichelpforte (Fig. 38).
qm Quermusculatur des Kragencöloms (Fg. 11, 46), d. Perihämalräume (Fig. 43, 45).
rev abführende Eichelgefässe (Fig. 38—40).
sdk dorsales Kragenseptum (Fig. 43, 45, 47, 48).
sk Eichelskelet (Fig. 38, 39, 40).
sk' Schenkel desselben (Fig. 34, 35).
sk^2 chondroides Gewebe (Fig. 38).
spm Musculatur der Splanchnothek (Fig. 53).
st Synaptikel (Fig. 30).
sv ventrales Kragenseptum (Fg. 35).
sz^1 erste Septalzinke (Fig. 28).
tr Kragenpforte (Fig. 28, 48—52).
tr' vordere Oeffnung derselben (Fig. 28, 49, 51, 52).
vd dorsaler Gefässtamm (Fig. 23, 24, 38, 39, 43, 44, 47, 48).
vdm Ventrodorsalmusculatur des Rumpfes (Fig. 23).
vi Darmgefässtämme (Fig. 31).
vl Seitelgefässe (Fig. 24).
vr Gefässring d. Kragens (Fig. 35); ventrale Medianrinne d. Darmepithels (Fig. 46).
vv ventral. Gefässtamm (F. 23, 46).
wf Wimperfurche d. Darms (Fg. 46).

Fig. 23—35. Schizocardium brasiliense.

Fig. 23. Querschnitt der Kiemenregion, mit Benutzung mehrerer Schnitte entworfen, links durch ein Kiemenseptum, rechts durch eine Kiemenzunge geführt gedacht. $^{28}/_{1}$.
- 24. Mittlerer dorsaler Theil eines ähnl. Schnittes v. einem in Alkohol stark zusammengezog. Exempl. $^{28}/_{1}$.
- 25. Ansicht eines Stücks der Leberregion, von der dorsalen Seite. $^{10}/_{1}$.
- 26. dsgl. von der ventralen Seite. $^{10}/_{1}$.
- 27. Querschnitt einer Kragenpforte. $^{115}/_{1}$.
- 28. Sagittalschnitt des vordern Theils einer Kiemenreihe und einer Kragenpforte. $^{56}/_{1}$.
- 29. Stück eines Längsschnitts einer Kiemenzunge, dicht unter dem »Rücken« derselben geführt. $^{500}/_{1}$.
- 30. Querschnitt zweier Kiemen. $^{115}/_{1}$.
- 31. Querschnitt der Leberregion. $^{28}/_{1}$.
- 32. Querschnitt der Genitalregion. $^{28}/_{1}$.
- 33. Längsschnitt der Längsmusculatur des Rumpfes; vgl. Taf. 36 Fig. 23; Text S. 539. $^{56}/_{1}$.
- 34. Rechte Hälfte eines Horizontalschnitts durch den Kragen und den vordern Theil der Kiemenregion; die Epidermis ist nur in der Umgebung der Ringnerven (*nr*) abgebildet. $^{56}/_{1}$.
- 35. Querschnitt des ventralen Theils der Darmwand der Leberregion. $^{115}/_{1}$.

Fig. 36—54. Schizocardium peruvianum.

Fig. 36. Ansicht des einzigen Bruchstücks von der dorsalen Seite. $^{2}/_{1}$.
- 37. Ansicht des Eichelskelets von d. ventralen Seite aus d. Querschnittserie reconstruirt. Text S. 218. $^{500}/_{1}$.
- 38—40. Drei Querschnitte durch den Eichelhals und den vordern Theil des Kragens; Fig. 38 der vorderste, durch den Eichelporus geführt, $^{56}/_{1}$, Fig. 39 u. 40 $^{28}/_{1}$.
- 41. Querschnitt der Herzblase und des centralen Blutraums, etwa auf der Mitte des Eicheldarm-Körpers. Text S. 218. $^{56}/_{1}$.
- 42. Querschnitt der centralen Organe der Eichelbasis, auf der Höhe des ventralen Blindsacks des Eicheldarms. Text S. 217—218. $^{28}/_{1}$.
- 43. Mittlerer dorsaler Theil eines Querschnitts durch den mittlern Theil des Kragens. Text S. 221. $^{56}/_{1}$.
- 44. Querschnitt durch das äusserste Vorderende des Kragenmarks. (Das braune Pigment ist durch schwarze Pünktchen angedeutet). Text S. 221. $^{56}/_{1}$.
- 45. Mittlerer dorsaler Theil eines Querschnitts durch den vordern Theil des Kragens (noch im Bereich des Eichelskelets). Text S. 221. $^{28}/_{1}$.
- 46. Linker ventraler Quadrant eines Querschnitts durch den hintern Theil des Kragens; die Epidermis ist nicht mit abgebildet. $^{28}/_{1}$.
- 47. Dorsaler Theil eines Querschnitts durch den hintersten Theil des Kragens; Text S. 220. $^{28}/_{1}$.
- 48. Querschnitt der hintern Epidermistasche mit den angrenzenden Theilen der vordersten Kiemen und der Eichelpforten. Text S. 220. $^{56}/_{1}$.
- 49. Sagittalschnitt einer Kragenpforte, aus der Horizontalschnitt-Serie reconstruirt. Text S. 220. $^{60}/_{1}$.
- 50. Ansicht einer Kragenpforte von hinten, dsgl. Text S. 220. $^{60}/_{1}$.
- 51 und 52. Zwei Horizontalschnitte einer Kragenpforte. Text S. 219. $^{115}/_{1}$.
- 53. Querschnitt eines Herzohres; die Umrisse der Glomerulus sind nur angedeutet. Text S. 197. $^{115}/_{1}$.
- 54. Linke Hälfte eines Querschnitts der basalen Organe am Ursprung des Herzohres. Text S. 197. $^{56}/_{1}$.

23.
24.
25.
26.
27.
28.
29.
30.
31.
32.
33.
34.
35.
36.
46.
kp
dvm
nd
vd
g
km
ks
kh
kd
vl
vdm
kt
lm
vv
nv
f
tr
sz'
kt'
kp'
kp²
kp³
kp⁴
kp⁵
kt²
kt³
kt⁴
kt⁵
dh
cöp
st
l
gp
vi
lmv
i
cöa
cöp''
sk'
mh
rm
epw
vr
hz
bz
lmi
e
k
qm
sv

Spengel del.

38.
nrc
cop'
vd
p
pc
div
sk
coa
rev
sk
39.
vd
cop
coa
rev
sk
40.
cöp'
vd
div
sk
lmi
41.
ndk
cp
42.
cöp''
h
b
div
chv
43.
sdk
cöa
ndk
cöp'
lmi
cöp''
vd
mh
qm
44.
vd
45.
sdk
ndk
cpl
ndk
cöa
cöp'
lmi
qm
div
sk
47.
sdk
cöa
kt
bl
kt
k
vd
k
48.
nr
sdk
nr
tr
tr
kt
bl
f
vd
49.
f
tr
tr'
f
50.
hl
spm
ck
51.
tr
coa
f
tr
kt
52.
coa
tr'
tr'
kt
54.
hm
hl
hz
div

Taf. 13

Tafel 14.

b centraler Blutraum der Eichel (Fig. 1, 2, 5, 6, 15).
cöa Kragencölom resp. Höhle desselben (Fig. 2, 7—9, 12).
cöp' Perihämalraum (Fig. 7, 9).
div Eicheldarm (Fig. 1—11, 15, 16).
div' ventraler Blindsack desselben (Fig. 16).
eh Eichelhöhle (Fig. 6, 8, 9, 11, 12, 16).
ek Eichelglomerulus (Fig. 3, 5, 6, 16).
ep Epidermis (Fig. 10, 13).
ept Epidermistasche am vordern Ende des Kragenmarks (Fig. 2).
epv Splanchnothek (Fig. 4, 11, 16).
g Gonade (Fig. 18).
gm Grenzmembran der Herzblase (Fig. 15).
gr Grenzschicht d. Bindegewebes der Eichel (Fig. 3, 7, 11, 16).
h Herzblase (Fig. 1—12, 15).
hep Epithel der ventralen Wand derselben (Fig. 7, 11, 15).
hm Musculatur der ventralen Wand derselben (Fig. 5, 15).
k Kragen (Fig. 1, 8, 9).
lm Längsmusculatur der Eichel (Fig. 1, 3, 11—13).
lmi innere Längsmusculatur des Kragens (Fig. 11).
mdv dorsoventrale Musculatur der Eichel (Fig. 3, 6, 7, 12).
mh u. *mh'* Schlundepithel (F. 7, 8, 11).
ndk Kragenmark (Fig. 2, 7, 9).
nrg »vorderer Nervenring« (Fig. 12).
pe Eichelpforte (Fig. 8, 9, 12).
rm Ringmusculatur der Eichel (Fig. 1—3, 5, 7).
sd dorsales Eichelseptum (Fig. 2, 3).
sep Kragen-Rumpf-Septum (Fig. 18).
sk Eichelskelet (Fig. 1, 2, 7, 9, 11, 16, 17).
sk' Schenkel desselben (Fig. 9, 11).
sk² chondroides Gewebe (Fig. 11).
sv ventrales Eichelseptum (Fig. 1, 3, 6, 7, 13, 17).
x sagittales Blutgefäss am vordern Rande der Herzblase (Fig. 5, 5a).

Balanoglossus kupfferi.

Fig. 1. Sagittalschnitt der Eichel; derselbe weicht unten (gegen den Eichelhals hin) etwas von der Medianebene ab. $^{28}/_{1}$.
- 2. Medianer Sagittalschnitt der Eichelbasis; die ventrale Seite ist nach links gekehrt! $^{30}/_{1}$.
- 3. Querschnitt der Eichel, etwa durch die Mitte des Eicheldarm-Körpers. $^{28}/_{1}$.
- 4. Schnitt des Eichelglomerulus.
- 5. Querschnitt der Herzblase; am dorsalen Winkel ist ein Theil der Wand in die Schnittebene gefallen, so dass man den Verlauf ihrer Muskelfasern erkennt; $^{115}/_{1}$, stärker vergrössert ($^{280}/_{1}$) in Fig. 5a.
- 6. Querschnitt durch das vordere Ende der basalen Organe; man sieht die Fasern der dorsoventralen Muskelplatte (*mdv*) an dieselben herantreten. $^{56}/_{1}$.
- 7. Medianer Sagittalschnitt durch den Eichelhals und die Organe der Eichelbasis. $^{60}/_{1}$.
- 8. Ein weiter seitlich geführter Sagittalschnitt. $^{60}/_{1}$.
- 9. Ein ziemlich nahe der Medianebene geführter Sagittalschnitt. $^{60}/_{1}$.
- 10. Querschnitt durch den hintern Zipfel der Herzblase. $^{115}/_{1}$.
- 11. Horizontalschnitt aus dem Grenzgebiet von Eichel und Kragen. $^{60}/_{1}$.
- 12. dsgl., weiter dorsalwärts geführt, so dass der hintere Zipfel der Herzblase und die beiden Eichelpforten getroffen sind. $^{60}/_{1}$.
- 13. Längsschnitt des ventralen Eichelseptums. $^{115}/_{1}$.
- 14. Stück eines Längsschnitts der Eichel zur Darstellung der Längsmuskel-Lamellen und des sie einschliessenden Bindegewebes. $^{280}/_{1}$.
- 15. Das vordere Ende der Herzblase und des centralen Blutraumes aus dem Präparat Fig. 7 stärker vergrössert. $^{300}/_{1}$.
- 16. Horizontalschnitt der Eichelbasis, durch den ventralen Blindsack des Eicheldarms geführt. $^{80}/_{1}$.
- 17. Theil eines ähnlichen, noch weiter ventralwärts geführten Schnittes, zur Darstellung der in die Skeletsubstanz eindringenden Rudimente ventraler Eicheltaschen; von der rechten ist nur das blinde Ende getroffen. $^{115}/_{1}$.
- 18. Schnitt durch das Kragen-Rumpf-Septum mit den daran sitzenden Lymphherden; von der vordern (obern) sieht man Züge schleimartiger Lymphe mit zahlreichen Lymphzellen ausgehen; in der Rumpfhöhle (unten) ein Stück einer Gonade. $^{115}/_{1}$.
- 19. Querschnitt durch das Grenzgebiet einer Eichelpforte und einer hintern Eicheltasche, zur Darstellung des siebartig durchbrochnen Bindegewebes (vgl. Fig. 12 rechts). $^{280}/_{1}$.

1.
2.
3.
3a.
4.
5.
6.
13.
14.
15.
h
b
div
k
sk
mdv
rm
sv
ept
cöa
ndk
lm
hm
hep
gm
ck
gr

10.
11.
12.
16.
17.
18.
19.
sk
lm
div
ep
h
hep
mdv
sk²
mh'
sk'
lmi
ch
coa
sv
cop

1
rm
lm
b
sk
2
mdv
b
cpt
coa
mdk
3
mdv
h
ar
hv
ch
lm
rm
sk
mdv
4.
rm
h
hv
hep
ca
5
lm
5a
st
m
6
h
dv
ek
7
qr
ch
mdv
hep
h
dv
coa
cop
sk
lm
dv
8
mdv
rm
ch
ch
dv
coa
k
m²
coa
9
ch
ch
pb
sk
k
coa
cm
10.
mdk
mh
ep
h
ek
dv
11
dv
ch
cpV
12
mdv
h
ch
pc
m
coa
13
hep
qr
h
sk
lm
dv
sk²
sk
mh
sk
lmr
17.
sk
sk
18
coa
sep
cap
q
19

Tafel 15.

bh Lymphherde des Kragen-Rumpf-Septum (Fig. 34).
cöa Kragencölom, bezw. Höhle desselben (Fig. 20—28, 31, 32, 41, 44).
cöp Rumpfhöhle (Fig. 20, 41).
cöp' Perihämalräume (Fig. 27, 29, 34, 44).
dep Epibranchialstreifen (Fig. 20).
div Eicheldarm (Fig. 21—28, 43).
div' Eingang desselben (Fig. 29).
e Eichel (Fig. 20, 32, 33).
eh Eichelhöhle, hintere Taschen derselben (Fig. 21—23).
ep Epidermis (Fig. 31, 43, 44).
ept Epidermistasche am vordern Ende des Kragenmarks (Fig. 26, 27).
g Gonade (Fig. 20, 41).
ga riesige Ganglienzelle (Fig. 42).
h Herzblase (Fig. 21—23).
k Kragen (Fig. 20).
kd Kiemenzungen (Fig. 20)
llm Längsmusculatur der innern Kragenwand (Fig. 28, 41, s. S. 279).
lm Längsmusculatur des Rumpfes (Fig. 41, 42).
lmi innere Längsmusculatur des Kragens (Fig. 20, 32, 34, 41, 43, 44).
lqm Quermusculatur d. innern Kragenwand (Fig. 41; s. S. 279).
m Mund (Fig. 33).
mh Mundhöhle bezw. Epithel ders., Schlundepithel (Fig. 28, 29, 34, 43).
mk tiefere Ringmusculatur des Kragens (Fig. 41, 43).
mr radiäre Musculatur d. Kragens (Fig. 43).
nd dorsaler Nervenstamm (Fig. 44).
ndk Kragenmark (Fig. 26—29, 34, 43).
nr Ringnerv (Fig. 41, 44).
nrg »vorderer Nervenring« (Fig. 25).
pe Eichelpforten (Fig. 24).
rev abführende Eichelgefässe (Fig. 21—25, 28, 41, 43, 44).
rf Ringfurche d. Kragens (Fig. 20).
rm Ringmusculatur d. Perihämalräume (Fig. 30).
sep Kragen-Rumpf-Septum (Fig. 41).
sk Eichelskelet (Fig. 21—28, 31, 43).
sk' Schenkel desselben (Fig. 29, 44).
sk² chondroides Gewebe (Fig. 21, 26—28).
tr Kragenpforte (Fig. 34).
vd dorsaler Gefässtamm (Fig. 26, 27, 30).
vr Gefässring d. Kragens (Fig. 41).

Balanoglossus kupfferi.

Fig. 20. Vorderkörper eines erwachsnen Individuums; von der Eichel ist nur der basale Theil dargestellt; vom Kragen u. Rumpf ist die ventrale Hälfte durch einen horizontalen Schnitt abgetragen. $^{15}/_{1}$.

- 21—23. Drei Querschnitte durch den Eichelhals, 21 der vorderste, 23 der hinterste. $^{60}/_{1}$.
- 24, 25. Zwei Querschnitte aus dem Grenzgebiet von Eichel und Kragen, 24 aus dem Bereich der Eichelpforten, 25 durch die Eichelporen; in Fig. 25 sind die seitlich angrenzenden Theile des Kragens nicht mitgezeichnet. $^{60}/_{1}$.
- 26—29. Vier Querschnitte aus dem vordern Abschnitt des Kragens; es sind nur die dorsalen Theile (Eicheldarm, Eichelskelet, Kragenmark) abgebildet; vgl. Fig. 43.
  Fig. 29, der hinterste dieser Schnitte, zeigt zwischen den Querschnitten der Skeletschenkel (*sk'*) den Eingang des Eicheldarms (*div'*) und über diesem den aus den Perihämalräumen (*cöp'*) und dem Kragenmark (*ndk*) zusammengesetzten Rückenstrang. $^{60}/_{1}$.
  Fig. 28, einem Schnitt dicht oberhalb des Eingangs des Eicheldarms entnommen, zeigt den engen Theil des »Halses« dieses Organs (vgl. Fig. 37); die Perihämalräume reichen nicht so weit nach vorn, sondern die Kragencölome (*cöa*) stossen, durch ein schmales Septum getrennt, unter dem Kragenmark (*ndk*) zusammen. $^{60}/_{1}$.
  Fig. 27 stellt einen ähnlichen Schnitt von einem andern Individuum dar; er berührt auf der rechten Seite bereits die seitliche Aussackung des Eicheldarmhalses (vgl. Fig. 37), aber auch noch die vordern Enden der beiden Perihämalräume (*cöp'*); das Kragenmark ist an seiner vordern Grenze getroffen, so dass die vordere Epidermistasche sichtbar ist. $^{60}/_{1}$.
  Fig. 26 ein noch etwas weiter nach vorn geführter Schnitt; der Eicheldarmhals erscheint wie in Fig. 24 und 25 von Skeletpfeilern durchbrochen. $^{60}/_{1}$.
- 30. Ein kleines Stück des dorsalen Gefässtammes aus dem Kragen von der ventralen Kante gesehen, um den Uebergang der Quermusculatur der Perihämalräume (*rm*) auf die Gefässwand zu zeigen (aus einem Horizontalschnitt des Kragens). $^{280}/_{1}$.
- 31. Linke Hälfte eines Horizontalschnitts d. Eichelhalses; derselbe ist etwa in d. grösste Breite d. Endscheibe d. Eichelskelets gefallen (weiter ventral als Fig. 11 Taf. 14 u. weiter dorsal als Fig. 16). $^{115}/_{1}$.
- 32. Ansicht der Eichelbasis und des vordern Theils des Kragens von der linken Seite; die linke Aussenwand des Kragens ist entfernt, um den Ansatz der innern Längsmusculatur an der Eichelwurzel zu zeigen. $^{10}/_{1}$.
- 33. Ansicht der Vorderfläche des Kragens nach Entfernung der Eichel bis auf den Hals. $^{5}/_{1}$.
- 34. Ansicht der hintern Hälfte eines Kragens, dessen vordere Hälfte durch einen Querschnitt abgetragen worden ist, von der Schnittfläche aus; man sieht Ursprung und fächerförmige Anordnung der innern Längsmuskeln (*lmi*), den Rückenstrang (*ndk* u *cöp'*), daneben die Kragenpforten (*tr*) und lateral davon die Lymphherde (*bl*). $^{10}/_{1}$.
- 35. Stück des Hinterkörpers; die dorsale Hälfte ist durch einen horizontalen Schnitt abgetragen, so dass man die ventrale Darmwand mit der medianen Furche sieht, die bis an den weiten After zu verfolgen ist. $^{10}/_{1}$.
- 36. Ansicht des hintern Körperendes von der ventralen Seite. $^{10}/_{1}$.
- 37. Ansicht d. Eicheldarms (schematisch, nach einer Querschnitt-Serie entworfen) von d. ventralen Seite.
- 38. Ansicht des Eichelskelets (ebenso); *a—i* Querschnitte desselben an den in Fig. 38 mit entsprechenden punktirten Linien bezeichneten Stellen.
- 39. Ansicht des mittlern Darmabschnitts; die Körperwand ist in Umrissen dargestellt, durch einen rothen Strich der Gefäss-, durch einen gelben der Nervenstamm. $^{3}/_{1}$.
- 40. Querschnitt durch den Gefässbogen des Kragens (vgl. Fig. 41 *vr*). $^{115}/_{1}$.
- 41. Rechte Hälfte eines Horizontalschnitts des Kragens. $^{56}/_{1}$.
- 42. Querschnitt durch den dorsalen Nervenstamm, aus der Abdominalregion. $^{280}/_{1}$.
- 43. Linke Hälfte eines Querschnitts durch den vordern Theil des Kragens; die dorsalen Organe sind vollständig abgebildet. $^{28}/_{1}$.
- 44. Rechte Hälfte eines solchen durch den hintern Theil; die dorsalen Organe vollständig. $^{28}/_{1}$.

20.
21.
22
div
sk
rev
coa
ept
vd
26
27.
ndk
cöp
sk²
llm
32
33.
34
lmi
ndk
cöa
cop
35.
36.
tr
m
39.
a
b
c
d
e
f
g
h
i
38.
40.
lqm
37.

...in, Berlin.

Lith. Anst. v. Werner & Winter, Frankfurt a/M.

20.



37.

20.

21

22

23

24

25

26

27.

28.

29.

30

31

32

33.

34

35

36

37

38

39

40.

41

42

43

44

Verl. v. R. Friedländer & Sohn, Berlin.

Lith. Anst. v. Kemer & Winter, Frankfurt a/M.

Tafel 16.

cöa Kragenhöhle (Fig. 57).
cöp Rumpfhöhle (Fig. 49, 50, 57, 60, 76).
dep Epibranchialstreifen (Fig. 51, 53—56, 59).
dh Höhle der Kiemenzunge (Fig. 48, 49, 51).
dr dorsale Medianfurche d. Darms (Fig. 60, 62).
dz Zungenzinke (Fig. 48,52,54,56).
ep Epidermis (Fig. 59, 64, 69, 71—73, 76).
epw ventrale Wülste des Darmepithels (Fig. 60, 61).
fep Epithel des Eifollikels (Fig. 75).
g Gonaden (Fig. 64, 66, 67, 71).
ga riesige Ganglienzellen (Fig. 45, 47).
gl laterale Gonaden (Fig. 50, 68).
gm mediale Gonaden (Fig. 50, 66).
gp Genitalporus (Fig. 73, 76).
kb Keimbläschen (Fig. 75).
kd Kiemenzunge (Fig. 48—50, 52, 56, 59).
kf Kiemenfurche (Fig. 50); Keimfleck (Fig. 75).
kh Kiemendarmhöhle (Fig. 50, 59).
kp Kiemenporus (Fig. 50, 51, 65—70).
ks Kiemenseptum (Fig. 48—50, 52).
kt Kiementasche (Fig. 48, 49, 51, 55, 57, 69).
lm Längsmusculatur des Rumpfes (Fig. 59, 65, 66, 71).
lmv ventrale Verdickung derselben (Fig. 60).
m mediale Seite der Fig. 53.
mf muskelfreier Streifen d. Rumpfcöloms in der Submedianlinie (Fig. 65, 66, 68, 71, 72).
mg medialer Spross einer lateralen Gonade (Fig. 69, 70).
nd dorsaler Nervenstamm (Fig. 50, 60, 68).
nv ventraler Nervenstamm (Fig. 50, 60).
odl Ausführungsgänge lateraler Gonaden (Fig. 66).
ö Oesophagus (Fig. 50).
p Eichelporen (Fig. 45).
pe Peritonealepithel (Fig. 61).
sa^1, *sa*^{2}, *sa*^{3} Samenbildungszellen (Fig. 74, 76).
sd dorsales Mesenterium (Fig. 51).
sep Kragen-Rumpf-Septum (Fig. 57, 59).
sp Kiemenspalten (Fig. 49, 52), Spermatozoen (Fig. 74).
sz Septalzinken (Fig. 48, 52, 53, 56); *sz*^{1} diejenige d. ersten Kiemenskeletgabel (Fig. 48).
tr Kragenpforte (Fig. 57, 59).
vd dorsaler Gefässtamm (Fg. 45, 62).
vr ventrale Medianfurche d. Darms (Fig. 60, 61).
vv ventraler Gefässtamm (Fig. 61).
x Markhöhlen (Fig. 47), grosskernige Zellen unbestimmter Natur (Fig. 61).

Balanoglossus kupfferi.

Fig. 45. Querschnitt des zwischen den beiden Eichelporen (*p*) gelegnen Theiles des »vordern Nervenrings« (vgl. Taf. 15 Fig. 25). $^{280}/_{1}$.
- 46. Sagittalschnitt durch den ventralen Theil des »vordern Nervenrings«. $^{280}/_{1}$.
- 47. Stück eines Sagittalschnitts des Kragenmarks mit einer Gruppe riesiger Ganglienzellen. $^{280}/_{1}$.
- 48. Querschnitt durch die vorderste Kieme nahe ihrem ventralen Ende. $^{115}/_{1}$.
- 49. Querschnitt durch zwei Kiemen. $^{115}/_{1}$.
- 50. Querschnitt d. Kiemenregion, aus mehreren Schnitten zusammengestellt; in d. linken Hälfte ist der Schnitt durch eine Kiemenzunge, in der rechten durch ein Kiemenseptum geführt gedacht. $^{14}/_{1}$.
- 51. Mittlerer Längsschnitt einer Kieme. $^{56}/_{1}$.
- 52. Zwei vollständige und (rechts und links) zwei unvollständige Kiemen vom Darm aus gesehen und flach ausgestreckt gedacht; rechts ist eine Kiemenskeletgabel (blau) eingezeichnet. $^{56}/_{1}$.
- 53—55. Drei Querschnitte durch den Epibranchialstreifen und die angrenzenden Theile d. Kiemen; 53 in die Kiemensepten, 54 in die Zungenwand, 55 in den Kiemenspalt gefallen; sie zeigen demnach die Septalzinken, bezw. die Zungenzinken und die Arcaden; vgl. auch Fig. 51. $^{56}/_{1}$.
- 56. Seitliche Ansicht des Epibranchialstreifens mit dem Ursprung zweier Kiemen, schematisch; die Kiemen sind kurz abgeschnitten gedacht, das Skelet blau angelegt. $^{115}/_{1}$.
- 57. Längsschnitt durch eine Kragenpforte und ihre Umgebung (aus einem Horizontalschnitt). $^{115}/_{1}$.
- 58. Querschnitt einer Kragenpforte. $^{115}/_{1}$.
- 59. Querschnitt aus dem Grenzgebiet von Kragen und Rumpf; es ist die erste Kieme und die Kragenpforte getroffen. $^{25}/_{1}$.
- 60. Querschnitt der Abdominalregion. $^{28}/_{1}$.
- 61. Die ventralen Wülste des Darmepithels aus einem solchen Schnitt stärker vergrössert. $^{170}/_{1}$.
- 62. Der dorsale Theil des Darmepithels, dsgl. $^{280}/_{1}$.
- 63. Muskelschicht der Wand eines Ovariums. $^{500}/_{1}$.
- 64. Längsschnitt einer strangförmigen Gonadenanlage und der anliegenden Epidermis. $^{170}/_{1}$.
- 65. Stück der Körperwand im Bereiche der Kiemenporen, von einem jungen, medialer Gonaden noch entbehrenden Individuum; die lateralen Gonaden sind kuglig, die vordersten sehr klein. $^{56}/_{1}$.
- 66. Aehnliches Präparat von einem etwas ältern Individuum; die lateralen Gonaden sind bis auf ihre Ausführungsgänge (*odl*) entfernt; die medialen erscheinen als kleine kuglige, ovale bis strangförmige Körper rechts von den Kiemenporen. $^{28}/_{1}$.
- 67. Zwei Kiemenporen mit den daneben gelegnen Gonaden verschiedner Entwicklungsstufe. $^{56}/_{1}$.
- 68. Stück d. Rückenhaut m. d. hintersten Kiemenporen u. postbranchialen Gonaden, von ein. jungen ♂. $^{56}/_{1}$.
- 69. Ein laterales Ovarium, welches einen Fortsatz zwischen zwei Kiemen entsendet. $^{115}/_{1}$.
- 70. Drei junge laterale Hoden, v. denen d. vorderste einen Fortsatz (*mg*) zwisch. 2 Kiemen entsendet. $^{115}/_{1}$.
- 71. Querschnitt der Rumpfwand aus dem hintern Theil der Genitalregion eines jungen Individuums im Bereich der Submedianstreifen, mit einer jungen Gonade. $^{115}/_{1}$.
- 72. Stück eines ähnlichen Schnittes mit einer einzelnen Zelle (Urei?) in einer bluterfüllten Spalte zwischen der Epidermis (*ep*) und dem Cölomepithel (*mf*). $^{280}/_{1}$.
- 73. Sagittalschnitt durch 5 Ovarien. $^{28}/_{1}$.
- 74. Querschnitt eines Hodens. $^{56}/_{1}$.
- 75. Stück von einem Schnitt eines Eies und seines Follikels. $^{280}/_{1}$.
- 76. Längsschnitt des Ausführungsgangs eines Hodens nebst den angrenzenden Theilen des letztern und der Epidermis. $^{280}/_{1}$.
- 77. Aus einem Tangentialschnitt eines Hodens. $^{280}/_{1}$.
- 78. Samenbildungszellen (*a*, *b*, *c*) und Spermatozoen (*d*). $^{1000}/_{1}$.

46.
47.
48.
49.
50.
51.
52.
53.
54.
56.
57.
58.
59.
60.
61.
mh
sz'
dz
nd
kf
kh
kd
kp
kt
dh
sd
dep
df
gw
sep
dr
nr
lmv

Söhn, Berlin.

Lith. Anst. v. Werner & Winter.

Tafel 17.

b centraler Blutraum der Eichel (Fig. 3, 4, 5, 8, 9, 10, 11).
cöa Kragencölom resp. Höhle desselben (Fig. 13, 14, 17, 20).
cöp Rumpfcölom resp. Höhle desselben (Fig. 17, 20).
cöp' Perihämalraum (Fig. 12, 13, 14).
cöv Cölomgefässe (Fig. 22).
dh Zungenhöhle (Fig. 19).
div Eicheldarm (Fig. 3, 4, 5, 8).
e Eichel (Fig. 1).
eh Eichelhöhle, hintere Taschen derselben (Fig. 12).
ek Eichelglomerulus (Fig. 3, 4, 8).
ept vordre Epidermistasche (Fg. 13).
fo Follikelepithel (Fig. 21).
g Gonaden (Fig. 17).
gb dorsaler Genitalwulst (Fig. 1).
gf Genitalwülste (Fig. 22).
gl laterale Gonaden (Fig. 22).
gm mediale Gonaden (Fig. 22).
h Herzblase (Fig. 3, 5, 8, 9, 10, 11).
k Kragen (Fig. 1).
kb Keimbläschen (Fig. 21).
kd Kiemenzunge (Fig. 22).
kf Keimfleck (Fig. 21).
kh Kiemendarmhöhle (Fig. 22).
kp Kiemenporus (Fig. 22).
ks Kiemenseptum (Fig. 22).
lf geronnene Leibesflüssigkeit (Fig. 32).
lm Längsmusculatur der Eichel (Fig. 5), des Kragens (Fig. 16), des Rumpfes (Fig. 22, 31), des Darms (Fig. 32).
lm' Fasern der Längsmusculatur d. Rumpfes, welche ein. Kiemenbogen durchziehen (Fig. 18, 22).
lmv ventrale Verstärkung d. Längsmusculatur d. Rumpfes (Fig. 23).
lz Lymphzellen (Fig. 32, 33).
m Muskelfasern (Fig. 7).
mh Epithel d. Mundhöhle, Schlundepithel (Fig. 14, 16, 17, 20).
nd dorsaler Nervenstamm (Fig. 22, 23).
ndk Kragenmark (Fig. 14).
nk Nebenkern (Fig. 21).
nu Kern einer Epithelzelle (Fig. 34).
nv ventraler Nervenstamm (Fig. 22, 23, 24, 31).
ö Oesophagus (Fig. 22, 31).
pc Eichelpforte (Fig. 12, 13).
pe Peritonealepithel (Fig. 32).
rm Ringmusculatur der Eichel (Fig. 5).
sk Eichelskelet (Fig. 8, 13).
skr Kragen-Rumpf-Septum (Fig. 20).
so Sinnesorgan (Fig. 5, 6, 8).
vd dorsaler Gefässtamm (Fig. 29).
vi Darmgefässtämme (Fig. 29).
vr Ringgefässgeflecht (Fig. 16, 17).
vv ventral. Gefässtamm (Fg. 24, 31).
wf Wimperfurche des Darmes (Fig. 24).

Fig. 1—24. **Balanoglossus canadensis.**

Fig. 1. Eichel, Kragen und vorderer Theil des Rumpfes, von der dorsalen Seite. $^{5}/_{1}$.
- 2. Bruchstück des postbranchialen Körperabschnitts, wahrscheinlich von der ventralen Seite. $^{5}/_{1}$.
- 3—5. Querschnitte durch den basalen Theil der Eichel; in Fig. 3 und 4 ist nur der mittlere Theil wiedergegeben. Fig. 4 nahe dem vordern Ende des Eicheldarms, Fig. 3 etwas weiter nach hinten, doch vor dem Sinnesorgan (vgl. Fig. 8), Fig. 5 noch weiter nach hinten, auf der Höhe des Sinnesorgans. $^{60}/_{1}$.
- 6. Querschnitt durch das vordere Ende des Sinnesorgans. $^{300}/_{1}$.
- 7. Medianer Sagittalschnitt durch das Sinnesorgan (vgl. Fig. 8). $^{190}/_{1}$.
- 8. Medianer Sagittalschnitt durch die Basis der Eichel, aus mehreren Schnitten zusammengestellt. $^{60}/_{1}$.
- 9—11. Drei Querschnitte durch die Herzblase u. den centralen Blutraum, Fig. 9 der hinterste, Fig. 11 der vorderste (vgl. Fig. 8; s. ferner Taf. 30, Fig. 74—78; Text S. 300). $^{115}/_{1}$.
- 12, 13. Querschnitte durch den Eichelhals in der Höhe der Eichelpforten, Fig. 12 der vordere; die ventralen Theile sind nicht ausgeführt. Fig. 12 $^{115}/_{1}$, Fig. 13 $^{135}/_{1}$.
- 14. Querschnitt durch den Rückenstrang und die benachbarten Theile des Kragens. $^{60}/_{1}$.
- 15. Eine riesige Ganglienzelle aus dem Kragenmark. $^{500}/_{1}$.
- 16. Querschnitt durch das glomerulusartige Ringgefässgeflecht des Kragens und den obern Theil des Längsmuskelfächers nebst Umgebung. $^{60}/_{1}$.
- 17. Hälfte eines Horizontalschnitts durch den Kragen und den anstossenden Theil des Rumpfes. $^{60}/_{1}$.
- 18. Querschnitt durch ein Kiemenseptum (Kiemenbogen). $^{115}/_{1}$.
- 19. dsgl. durch eine Kiemenzunge. $^{115}/_{1}$.
- 20. Horizontalschnitt durch das Kragen-Rumpf-Septum und die angrenzenden Theile des Kragens und des Rumpfes. $^{60}/_{1}$.
- 21. Schnitt durch ein Ei. $^{115}/_{1}$.
- 22. Querschnitt durch die Kiemenregion, aus mehreren Schnitten zusammengestellt. $^{28}/_{1}$.
- 23. Querschnitt durch den postbranchialen Körperabschnitt. $^{28}/_{1}$.
- 24. Stück eines solchen, nahe dem hintersten Ende des vorliegenden Bruchstücks (vgl. Fig. 2). $^{115}/_{1}$.

Fig. 25—34. **Balanoglossus kupfferi.**

Fig. 25. Epithelzellen aus dem Leberdarm. Osmium-Essigsäure-Glycerin. $^{300}/_{1}$.
- 26. Längsmusculatur der Eichel, peripherische Endigung (Text S. 464). Osmium-Essigsäure-Glycerin. $^{500}/_{1}$.
- 27. *a*, *c*, *d* Zellen des intermusculären Bindegewebes der Eichel; *b* Stück einer Muskelfaser mit angelagerter Zelle. Osmium-Essigsäure-Glycerin. $^{500}/_{1}$.
- 28. Schnitt durch die Epidermis des Rumpfes. $^{280}/_{1}$.
- 29. Dorsales mittleres Stück eines Querschnitts in der Gegend der Darmgefässtämme (Text S. 640). $^{56}/_{1}$.
- 30. Stücke zweier Längsmuskelfasern des Rumpfes mit angelagerten Zellen. Osmium-Essigsäure-Glycerin. $^{500}/_{1}$.
- 31. Querschnitt durch den ventralen Nervenstamm und seine Umgebung; Kiemenregion. $^{115}/_{1}$.
- 32. Schnitt durch die Wand des Leberdarms. $^{280}/_{1}$.
- 33. Schnitt durch ein junges *Distomum*, umgeben von Lymphzellen. $^{190}/_{1}$.
- 34. Gregarine in einer Gruppe von Darmzellen; letztere nur angedeutet. $^{1000}/_{1}$.

1.
2.
3.
4.
5.
6.
7.
8.
9.
10.
11.
12.
13.
14.
15.
16.
17.
18.
20.
21a.
21b.
div
lm
rm
so
ck
gz
m
b
h
k
cpt
pc
cöp'
cöa
sk
mh
vr
nr
ch
ndk
dh
lm'
fo
skr



Lith Anst v Werner & Winter, Frankfurt M.

1 2 3 4 5 6. 7 8. 9 10 11. 12 13 14 15 16 17. 18. 19 20 21. 22 23 24 25. 26 27 28 29 30 31 32 33. 34.

Tafel 18.

at Bateson'sches »Atrium« (Fig. 20).
b centraler Blutraum der Eichel (Fig. 2).
cöa Kragencölom resp. Höhle desselben (Fig. 1, 2, 6—10, 22, 30, 31, 34).
cöp Rumpfcölom, Höhle desselben (Fig. 18).
cöp' Perihämalraum (Fig. 1, 2, 8—10, 15—17, 19, 21, 31).
cöp'' Peripharyngealraum (Fig. 22, 31).
dep Epibranchialstreifen (Fig. 18).
div Eicheldarm (Fig. 1, 3—11).
div' Eingang desselben (Fig. 1).
dz Zungenzinke (Fig. 33).
dz^1 dsgl. der ersten, zweizinkigen Kiemen-Skeletgabel (Fig. 33).
e Eichel (Fig. 28).
eh Eichelhöhle, resp. hintere Taschen derselb. (Fig. 1, 3, 21).
ehz zellige Ausfüllung d. Eichelhöhle (Fig. 36).
ek Eichelglomerulus (Fig. 1, 11).
en Darmepithel (Fig. 23, 24, 25, 27, 29, 35).
ep Epidermis (Fig. 20, 30, 36).
epv Splanchnothek d. Eichel (Fig. 2).
f dorsale Falte der Kragenpforte (Fig. 20).
g Gonaden (Fig. 35).
ga riesige Ganglienzellen (Fig. 30).
gp Genitalporus (Fig. 35).
h Herzblase (Fig. 1—5, 11—13, 21, 37).
hep Epithel der Herzblase (Fig. 1).
k$^{1-3}$ erste—dritte Kieme (Fig. 22, 34).
kd Kiemenzunge (Fig. 18, 32).
kh Kiemendarmhöhle (Fig. 18).
kp Kiemenporus (Fig. 18, 28, 32).
ks Kiemenseptum (Fig. 18, 32).
lm Längsmusculatur der Eichel (Fig. 1, 2, 36), des Kragens (Fig. 19), des Rumpfes (Fig. 29).
lmi innere Längsmusculatur des Kragens (Fig. 19).
lmv ventrale Verstärkung d. Längsmusculatur des Rumpfes (Fig. 27, 29, 35).
mh Epithel d. Mundhöhle, Schlundepithel (Fig. 2, 19, 22).
nc Nervenröhren (Fig. 30).
nd dorsaler Nervenstamm (Fig. 18, 23, 27—29, 35).
ndk Kragenmark (Fig. 1, 17, 19, 31).
nr Ringnerv (Fig. 34),
nrg »vorderer Nervenring« (Fig. 1, 2, 21, 34).
nv ventraler Nervenstamm (Fig. 18, 24, 27, 29, 35).
ö Oesophagus (Fig. 18).
op Bateson'sches »Operculum« (Fig. 28).
p Eichelporus (Fig. 21).
p^2 secundärer Eichelporus (Fg. 37).
pc Eichelpforte (Fig. 1, 2, 4—8, 12—15, 37).
rev abführende Eichelgefässe (Fig. 3, 6, 7, 9, 10).
rf die Eichelhöhle umfassende Fasern (Fig. 36).
rm Ringmusculatur der Eichel (Fig. 1, 36).
sd dorsales Septum des Kragens (Fig. 1, 17, 19).
sk Eichelskelet (Fig. 1, 3—10, 19).
sk' Schenkel desselben (Fig. 2).
sp Kiemenspalten (Fig. 32).
sv ventrales Septum der Eichel (Fig. 1), des Kragens (Fig. 19, 31), des vordern Theils des Rumpfes (Fig. 24).
sz Septalzinke (Fig. 33).
sz^1 dsgl. der ersten, zweizinkigen Kiemen-Skeletgabel (Fig. 33, 34).
tr Kragenpforte (Fig. 34).
vd dorsaler Gefässtamm (Fig. 23).
vv ventraler Gefässtamm (Fig. 25).

Balanoglossus kowalevskii.

Fig. 1. Medianer Sagittalschnitt durch den basalen Theil der Eichel und die angrenzenden Theile des Kragens, aus mehreren Schnitten zusammengestellt. $^{56}/_{1}$.
- 2. Horizontalschnitt durch den basalen Theil der Eichel und die angrenzenden Theile des Kragens. $^{56}/_{1}$.
- 3—10. Acht Querschnitte durch den Eichelhals, Fig. 3 der vorderste. $^{56}/_{1}$.
- 11. Querschnitt durch Eicheldarm, Herzblase und Glomerulus (vgl. Taf. 30 Fig. 84). $^{115}/_{1}$.
- 12—16. Fünf Querschnitte aus dem Grenzgebiet von Eichel und Kragen, Fig. 12 der vorderste (Text S. 324; vgl. Taf. 30 Fig. 85—87). $^{115}/_{1}$.
- 17. Querschnitt durch den Rückenstrang des Kragens. $^{115}/_{1}$.
- 18. Querschnitt durch den vordern Theil der Kiemenregion, aus mehreren Schnitten zusammengestellt; in der linken Hälfte ist der Schnitt durch eine Kiemenzunge, in der rechten durch ein Kiemenseptum geführt gedacht. $^{56}/_{1}$.
- 19. Querschnitt durch die Mitte des Kragens. $^{56}/_{1}$.
- 20. Querschnitt durch eine Kragenpforte und ihre Umgebung (Text S. 327; vgl. Fig. 34). $^{115}/_{1}$.
- 21. Stück eines Horizontalschnitts durch den Eichelhals. $^{56}/_{1}$.
- 22. Rechte Hälfte eines Horizontalschnitts durch den Kragen und die angrenzenden Theile des Rumpfes. $^{56}/_{1}$.
- 23. Querschnitt durch den dorsalen Nerven- und Gefässtamm. $^{280}/_{1}$.
- 24. Querschnitt durch den ventralen Nervenstamm; an Stelle des Gefässtammes ein solides Septum. (Text S. 340). $^{280}/_{1}$.
- 25. Querschnitt einige Schnitte hinter dem vorigen, durch das Vorderende des ventralen Gefässstammes und seine Einmündung in das Hautgefässnetz. (Text S. 340). $^{280}/_{1}$.
- 26. Eichelskelet, aus einer Querschnittreihe reconstruirt. $^{56}/_{1}$.
- 27. Querschnitt durch das Abdomen. $^{28}/_{1}$.
- 28. Kragen nebst den angrenzenden Theilen der Eichel und des Rumpfes zur Darstellung der »Opercularfalten« (Bateson); vom Rücken gesehen. $^{10}/_{1}$.
- 29. Querschnitt durch die Leberregion. Das Präparat ist in so fern nicht gut gewählt, als der Schnitt zufällig in den Hohlraum zweier Darmwindungen gefallen ist und daher den Anschein hervorruft, als fülle der Darm in der Leberregion die Leibeshöhle ganz aus. (Text S. 338). $^{28}/_{1}$.
- 30. Querschnitt durch das Kragenmark. (Text S. 328; vgl. Taf. 30 Fig. 93—95). $^{115}/_{1}$.
- 31. Linke Hälfte eines Querschnitts durch den hintern Theil des Kragens. $^{56}/_{1}$.
- 32. Querschnitte durch zwei Kiemen in der Gegend der Kiemenporen. $^{115}/_{1}$.
- 33. Die drei vordersten Kiemen-Skeletgabeln. $^{56}/_{1}$.
- 34. Stück eines Horizontalschnitts durch das Grenzgebiet von Kragen und Rumpf; rechte Seite. $^{56}/_{1}$.
- 35. Querschnitt aus der Genitalregion. $^{28}/_{1}$.
- 36. Sector eines Querschnitts aus der Eichel (vgl. Taf. 33 Fig. 9, 10). $^{115}/_{1}$.
- 37. Dorsaler Theil eines Querschnitts durch den Eichelhals mit einer (rudimentären?) rechten Eichelpforte. $^{115}/_{1}$.

1.
2.
3.
4.
7.
8.
9.
20.
21.
22.
23.
24.
25.
26.
27.
28.
29.
31.
32.
lm
rm
b
h
sv
sk
nrg
pc
cöa
cop'
ndk
sd
ep
div
rev
sk'
mh
cöp'
ch
nd
p
en
vd
k'
k²
k³
lmv
nv
ks
kd
sp
op
kp
e

6.
11
12
13.
14.
15.
16.
17
10.
18.
19.
30.
33.
34.
36.
pc
coa
div
rev
sk
h
hep
cop'
ek
nd
kp
dep
kd
kh
ks
cop
o
lm
ep
ga
ne
nv
sd
ndk
mh
dz'
sz'
dz
sz
k'
k²
lmv
chz
rf
rm

1
ch
lm
rm
h
dv
sk
20
ep
ut
ha
nrg
pc
coa
cop
ndk
sd
22
21
nrg
nd
p
mg
cop'
23
en
24
en
ccel
mh
sv
25
en
cop
sv
26
nd
27
en
lmv
mv
2.
epv
h
pc
mh
3
ch
h
ch
dv
rev
nrg
cop'
4.
pc
dv
h
sk
5
pc
h
dv
6
coa
pc
dv
rev
sk
cop'
7.
pc
coa
coa
dv
rev
sk
8
pc
coa
coa
sk
rev
nrg
dv
9
coa
cop'
coa
dv
sk
nd
rev
28.
kp
nd
kp
29
en
ndk
nv
lmv
10.
cop'
dv
coa
coa
sk
30
lm
ep.
qu
coa
qu
ne
11
h
hep
dv
ek
ne
12
h
pc
mv
13
h
pc
14
pc
at
15.
cop'
pc
nd
16
cop
17
sd
ndk
cop'
lm
18
kp
dep
kd
kh
ks
cop
cop
o
mv
19
sk
mh
lm
g
ep
sv
31.
cop'
32.
ks
kd
sp
ks
kd
sp
ks
kp
sl
33
dz'
sz'
dz
sz
dz
kp
k'
34
k'
k''
coa
b
ne
35
ca
lmv
ne
36
pc
chz
cl
b
ep
lm

Tafel 19.

b centraler Blutraum der Eichel (Fig. 1).
cöa Kragencölom (Fig. 4, 6).
cöp Rumpfcölom (Fig. 13, 23).
cöp' Perihämalräume (Fig. 7—10).
dep Epibranchialstreifen (Fig. 13).
dh Höhle d. Kiemenzunge (Fig. 23).
div Eicheldarm (Fig. 1, 4—8).
div^1 Eingang desselben (Fig. 1).
div' wurmförmiger Fortsatz desselb. (Fig. 1).
dl dorsale Medianlinie (Fig. 21).
dvm Dorsoventralmuskeln (Fig. 13, 19).
dz Zungenzinken (Fig. 24).
ehv ventrale Tasche d. Eichelhöhle (Fig. 1).
ek Eichelglomerulus (Fig. 1).
ep Epidermis (Fig. 3, 12, 22).
eph Splanchnothek d. Eichelcöloms (Fig. 12).
ept vordere Epidermistasche des Kragens (Fig. 1.)
f dorsale Falte der Kragenpforte (Fig. 18).
g Gonaden (Fig. 13).
gm mediale Gonaden (Fig. 13).
gp Genitalporen (Fig. 13, 15, 19, 20).
h Herzblase (Fig. 1).
k Kragen (Fig. 1).
kd Kiemenzunge (Fig. 13, 23).
kh Kiemendarmhöhle (Fig. 13).
kp Kiemenporus (Fig. 13, 15).
ks Kiemenseptum (Fig. 13, 23).
kt Hohlraum der Kiementasche (Fig. 23).
lm Längsmusculatur der Eichel (Fig. 3), des Kragens (Fig. 16), des Rumpfes (Fig. 13, 19).
mdv dorsoventrale Muskelplatte der Eichel (Fig. 1).
mh Epithel d. Mundhöhle, Schlundepithel (Fig. 1, 16).
nd dorsaler Nervenstamm (Fig. 13, 15, 19, 20).
ndk Kragenmark (Fig. 1, 7—10).
nv ventraler Nervenstamm (Fig. 13, 16, 19).
ö Oesophagus (Fig. 13, 16).
p Eichelporus (Fig. 1, 6).
rev abführende Eichelgefässe (Fig. 5, 12).
rm Ringmusculatur der Eichel (Fig. 3), äussere dsgl. d. Kragens (Fig. 16).
rmi innere Ringmusculatur des Kragens (Fig. 16).
sd dorsales Septum des Kragens (Fig. 7—10).
sk Eichelskelet (Fig. 1, 4—8, 22).
sk' Schenkel desselben (Fig. 9).
sk^2 chondroides Gewebe (Fig. 4, 5, 12).
sp Kiemenspalten (Fig. 23).
sv ventrales Septum der Eichel (Fig. 1), des Kragens (Fig. 16).
sz Septalzinke (Fig. 24).
z Zellengruppen am Grunde der Epidermis, welche in das Skelet Fortsätze entsenden (Fig. 22).

Glandiceps talaboti.

Fig. 1. Medianer Sagittalschnitt durch die Organe der Eichelbasis, aus mehreren Schnitten zusammengestellt. $^{17}/_1$.
- 2. Medianer Sagittalschnitt des Eichelskelets. $^{56}/_1$.
- 3. Stück eines Längsschnittes durch die Wand der Eichel. $^{115}/_1$.
- 4, 5. Querschnitte durch den Eichelhals, die peripherischen Theile sind weggelassen; Fig. 4 $^{56}/_1$. Fig. 5 $^{28}/_1$.
- 6—8. Querschnitt durch das Eichelskelet u. die angrenzenden Theile; Fig. 8 dicht vor dem Ursprung der Schenkel; Fig. 7 etwas weiter vorn, der Zahn eben berührt; Fig. 6 der vorderste, durch den stärksten Theil des »Zahns«. (Text S. 605, 607). $^{28}/_1$.
- 9. Ein etwas weiter nach hinten geführter Querschnitt, der die Skeletschenkel getroffen hat. $^{28}/_1$.
- 10. Ein noch etwas weiter nach hinten geführter Querschnitt durch das Kragenmark und seine Umgebung. $^{28}/_1$.
- 11. Stück eines Schnittes durch das chondroide Gewebe. $^{280}/_1$.
- 12. Seitlicher Sagittalschnitt aus dem Grenzgebiet der Eichel und des Kragens. $^{56}/_1$.
- 13. Querschnitt aus der Kragenregion, aus mehreren Schnitten zusammengestellt; rechts ist der Schnitt durch eine Kiemenzunge, links durch ein Kiemenseptum geführt gedacht. $^{12}/_1$.
- 14. Epithel der Splanchnothek. $^{280}/_1$.
- 15. Dorsaler Theil eines Querschnitts aus dem vordersten Theil der Kiemenregion mit accessorischen Genitalporen, mit Benutzung mehrerer Schnitte entworfen. $^{12}/_1$.
- 16. Ventrale Hälfte eines Sagittalschnitts durch den Kragen und die angrenzenden Theile des Rumpfes. $^{16}/_1$.
- 17. Einige Gonaden. $^4/_1$.
- 18. Querschnitt durch eine Kragenpforte. $^{115}/_1$.
- 19. Querschnitt aus der Genitalregion. $^9/_1$.
- 20. Stück der Epidermis, flach ausgebreitet, zur Darstellung der accessorischen Genitalporen, welche als weisse Pünktchen sichtbar sind. Die hellen netzförmigen Streifen entsprechen den drüsenfreien Theilen der Epidermis. $^{12}/_1$.
- 21. Ursprung der dorsoventralen Muskeln und bündelartige Anordnung. $^{56}/_1$.
- 22. Stück des ventralen Randes des Eichelskelets (Sagittalschnitt) nebst der angrenzenden basalen Epidermislage. $^{280}/_1$.
- 23. Querschnitt durch eine Kieme. $^{115}/_1$.
- 24. Eine Kiemen-Skeletgabel. $^{28}/_1$.

2.

6.

7.



18.

16.

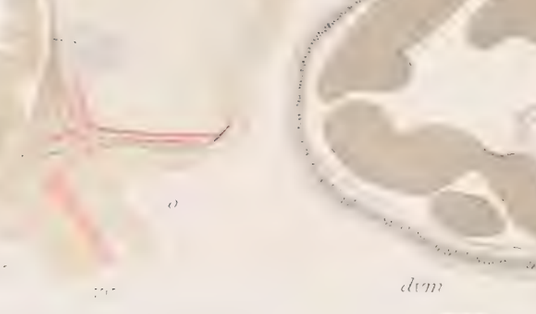

17.

14.

15.

19.

Tafel 20.

b centraler Blutraum der Eichel. (Fig. 1).
cöa Kragencölom (Fig. 3).
cöp Rumpfcölom (Fig. 9, 11, 14).
cöp' Perihämalräume (Fig. 4—7).
dep Epibranchialstreifen (F. 12, 24).
dh Höhle der Kiemenzunge (Fig. 9, 11, 23, 24).
div Eicheldarm (Fig. 1—5).
div' wurmförmiger Fortsatz desselben (Fig. 1).
dvm dorsoventrale Musculatur des Rumpfes (Fig. 14, 19).
eh Eichelhöhle, dorsale hintere Taschen derselben (Fig. 2, 16).
ehv ventrale Tasche derselben (Fig. 2).
eph Epithel der letztern (Fig. 16).
ept vordere Epidermistasche des Kragens (Fig. 1).
g Gonaden (Fig. 20, 21).
ga riesige Ganglienzellen (Fig. 8).
gw Grenzwulst (Fig. 20, 23, 24).
h Herzblase (Fig. 1—3).
kd Kiemenzunge (Fig. 9, 11, 14, 21, 23, 24).
kf Kiemenfurche (Fig. 18—20).
kg Arcadentheil einer jungen Kiemen-Skeletgabel (Fig. 22).
kh Kiemendarmhöhle (Fig. 14, 17).
kp Kiemenporus (Fig. 14, 20, 21, 23).
ks Kiemenseptum (Fig. 9, 11, 14).
kt Kiementasche (Fig. 9, 11, 19, 22—24).
lm Längsmusculatur des Kragens (Fig. 1), des Rumpfes (Fig. 19—21, 23).
mdv dorsoventrale Muskelplatte d. Eichel (Fig. 1).
mh Mundhöhle (Fig. 1).
nc Nervenröhren (Fig. 8).
nd dorsaler Nervenstamm (Fig. 14, 19—21, 23).
ndk Kragenmark (Fig. 1, 6, 7).
nv ventraler Nervenstamm (Fig. 14).
p Eichelporus (Fig. 1).
pc Eichelpforte (Fig. 1, 4, 5).
pe Peritonealepithel (Fig. 17, 19).
pe[1] Wucherung desselben in der Anlage einer Kiemenzunge (Fig. 20, 21, 23, 24).
qm Quermusculatur d. Perihämalräume (Fig. 6, 7).
rm Ringmusculatur der Eichel und des Kragens (Fig. 1), d. Kieme (Fig. 23).
rmi innere Ringmusculatur des Kragens (Fig. 1).
sk Eichelskelet (Fig. 1—5).
sk[2] chondroides Gewebe (Fig. 2—5, 16).
sp Kiemenspalten (Fig. 9).
sv ventrales Septum der Eichel (Fig. 1).
vd dorsaler Gefässtamm (Fig. 12, 13, 17—21, 23, 24).

Glandiceps hacksi.

Fig. 1. Medianer Sagittalschnitt durch die hintere Hälfte der Eichel und die angrenzenden Theile des Kragens, von dem jungen Individuum; der wurmförmige Fortsatz des Eicheldarms aus mehreren Schnitten zusammengestellt. $^{56}/_{1}$.
- 2—5. Querschnitte des Eichelhalses, Fig. 2 der vorderste; vom erwachsnen Individuum. $^{25}/_{1}$.
- 6, 7. Querschnitte durch den Rückenstrang des Kragens. $^{25}/_{1}$.
- 8. Querschnitt durch das Kragenmark. $^{225}/_{1}$.
- 9. Querschnitt durch zwei Kiemen des jungen Individuums. $^{280}/_{1}$.
- 10. Querschnitt durch eine Kiemenzunge des alten Individuums. $^{115}/_{1}$.
- 11. Querschnitt durch eine Kieme desselben.
- 12, 13. Horizontalschnitte durch die dorsalen Theile dreier Kiemenpaare; Fig. 12 berührt das Darmepithel *dep* (Epibranchialstreifen), Fig. 13 etwas weiter dorsalwärts geführt. $^{56}/_{1}$.
- 14. Querschnitt aus der Kiemenregion des jungen Individuums; rechts ist der Schnitt durch eine Kiemenzunge, links durch ein Kiemenseptum geführt gedacht. $^{56}/_{1}$.
- 15. Eine Zelle (Sporozoon?) aus dem Darmepithel in der Gegend des Grenzwulstes des Oesophagus; vgl. Fig. 14. $^{500}/_{1}$.
- 16. Stück eines Längsschnittes durch das chondroide Gewebe des Eichelhalses und das dieses durchsetzende abführende Eichelgefäss, vom jungen Individuum. $^{280}/_{1}$.
- 17—24. Theile von Querschnitten aus dem hintern Ende der Kiemenregion des jungen Individuums, Fig. 17 der hinterste; in Fig. 20—24 ist nur die linke Hälfte, in Fig. 17, 18, 22 nur der Darm nebst Umgebung gezeichnet. (Text S. 406—408). $^{280}/_{1}$.

div
rm
mdv
sv
div
h
b
1.
pc
p
rm
mh
lm
rmi
sk
ndk
ept
2.
h
div
eh
eh
sk
sk²
ehv
ehv
3.
cöa
6.
ndk
cöp
qm
7.
ndk
qm
8.
9.
sp
kd
dh
kt
sp
ks
kd
sp
kt
dh
cöp
kt
10.
eh
ep
lmi
11.
ks
cop
kd
dh
kt
ks
12.
dep
13.
vd
14.
nd
dvm
kp
cop
ks
kd
kh
dvm
nv
dvm
15.
21.
lm
kp
g

Lith. Anst. v. Werner & Winter, Frankfurt a/M.


Fauna u Fl
sv
div
I.
rm
lm
cöp


1
2.
3.
4
5.
6
7
8.
9.
10.
11
12
13.
14
15.
16
17.
18.
19.
20
21
22.
23.
24.

Tafel 21.

bm Grenzmembran (Fig. 45).
bz Schleimzellen (Fig. 45, 48).
cu Cuticula (Fig. 45).
dvm Dorsoventralmusculatur (Fig. 25, 47, 51, 52, 56, 57).
dz Zungenzinke (Fig. 55).
e Eichel (Fig. 53).
ep Epidermis (Fig. 47).
epw ventrale Wülste des Darmepithels (Fig. 29—34).
f Intercellularfasern der Epidermis (Fig. 45—49, 51).
g Gonaden (Fig. 25, 26, 52, 57).
ga riesige Ganglienzellen (Fig. 46, 47, 49, 51).
gp Genitalporus (Fig. 25, 57).
i Darmcanal (Fig. 26, 28—35, 42, 43, 57).
ip Darmpforte (Fig. 26, 33, 36, 52).
ip^1 innere Oeffnung derselb. (Fig. 27, 52).
k Kragen (Fig. 53).
kd Zunge einer Kieme (Fig. 25, 54).
kh Kiemendarmhöhle (Fig. 56).
kp Kiemenporus (Fig. 53, 56).
ks Kiemenseptum (Fig. 25, 54).
kt Kiementasche, Höhle derselb. (Fig. 56).
lm Längsmusculatur des Rumpfes (Fig. 25).
nb Nebendarm (Fig. 35, 37—41).
nc Nervenröhren (Fig. 45—47).
nd dorsaler Nervenstamm (Fig. 25—27, 42, 43, 46, 52, 53; in Fig. 56, 57 Ort desselben).
nv ventraler Nervenstamm (Fig. 25, 28—35, 42, 43).
rm Ringmusculatur (Sphincter) der Darmpforte (Fig. 27, 52).
sk^2 chondroides Gewebe (Fig. 48).
sz Septalzinke (Fig. 55).
vd dorsaler Gefässtamm (Fig. 27—32, 36—41, 43, 52).
vv ventraler Gefässtamm (Fig. 47, 51).
w medianer ventraler Epithelwulst des Darmes (Fig. 33, 34).
z Zellen der Epidermis, welche Fortsätze in das Eichelskelet senden (Fig. 48).

Fig. 25—44. Glandiceps hacksi.

Fig. 25. Querschnitt aus der Kiemenregion des erwachsnen Thieres, aus mehreren Schnitten zusammengestellt; rechts ist der Schnitt durch eine Kiemenzunge, links durch ein Kiemenseptum geführt gedacht. $^{12}/_{1}$.
- 26—43 sind einer Serie von Querschnitten durch das junge Individuum entnommen und stellen theils die ganzen Querschnitte (Fig. 34, 35, 42, 43), theils nur den Darm nebst angrenzenden Organen (Fig. 28—33), theils dorsale Stücke solcher Schnitte (Fig. 26, 27, 36—41) dar.
- 26. Aus der Gegend der vordern, unpaarigen Darmpforten. $^{56}/_{1}$.
- 27. Eine andre unpaarige Darmpforte nebst Umgebung. $^{280}/_{1}$.
- 28—32. Aus dem darauf folgenden Körperabschnitt. $^{56}/_{1}$.
- 33. Aus der Gegend der hintern, paarigen Darmpforten. $^{56}/_{1}$.
- 34. Aus dem vordern Theil der Leberregion. $^{56}/_{1}$.
- 35. Aus der Gegend des Nebendarms. $^{56}/_{1}$.
- 36. Eine hintere, paarige Darmpforte. $^{280}/_{1}$.
- 37, 38, 40. Nebendarm und seine vordere Einmündung in den Darmcanal. $^{280}/_{1}$.
- 39. Durch den mittlern Theil des Nebendarms. $^{280}/_{1}$.
- 41. Hintere Einmündung des Nebendarms in den Darmcanal. $^{280}/_{1}$.
- 42. Querschnitt aus dem Abdomen. $^{56}/_{1}$.
- 43. dsgl. aus dem hintern Theil der Leberregion. $^{56}/_{1}$.
- 44. Zwei Lymphzellen. $^{500}/_{1}$.

Fig. 45—52. Glandiceps talaboti.

Fig. 45. Sagittalschnitt aus dem dorsalen Nervenstamm. $^{280}/_{1}$.
- 46. Querschnitt desselben. $^{115}/_{1}$.
- 47. Querschnitt des ventralen Nervenstammes aus der Genitalregion. $^{115}/_{1}$.
- 48. Längsschnitt der Epidermis des Eichelhalses. $^{280}/_{1}$.
- 49. Horizontalschnitt aus dem ventralen Nervenstamm der Genitalregion nahe der obern Grenze der Zellenlage. $^{115}/_{1}$.
- 50. dsgl. weiter bauchwärts (vgl. Fig. 47). $^{115}/_{1}$.
- 51. Querschnitt des ventralen Nervenstammes aus der Kiemenregion. $^{115}/_{1}$.
- 52. Stück eines Querschnitts aus der Genitalregion in der Gegend der Darmpforten; links eine solche (vgl. Taf. 27 Fig. 39). $^{56}/_{1}$.

Fig. 53—57. Glandiceps abyssicola.

Fig. 53. Das mir vorliegende Bruchstück von der dorsalen Seite gesehen (vgl. Fig. S, S. 266). $^{2}/_{1}$.
- 54. Querschnitt durch das Skelet, bezw. die Grenzmembran einer Kiemenzunge und eines Kiemenseptums nahe dem medialen Ende. $^{115}/_{1}$.
- 55. dsgl. durch eine Zungenzinke und eine Septalzinke näher dem lateralen Ende. $^{115}/_{1}$.
- 56. Mittlerer dorsaler Theil eines Querschnitts aus der Kiemenregion; die Epithelien, von denen nur Trümmer erhalten waren, sind nicht mit dargestellt. $^{18}/_{1}$.
- 57. Linke Hälfte des dorsalen Theils eines Querschnitts aus der Genitalregion; von den Epithelien ist nur das Darmepithel angedeutet. $^{25}/_{1}$.

25.
nd
kp
gp
dvm
g
bm
ks
kh
kd
nv


26.
nd
ip
g
i

28.
29.
30.
vd
i
epw
nv

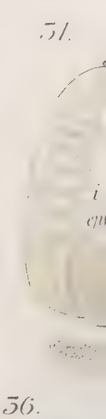
31.
i
epw

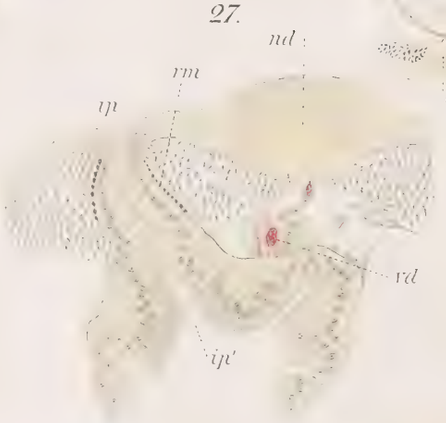
27.
nd
rm
ip
vd
ip'

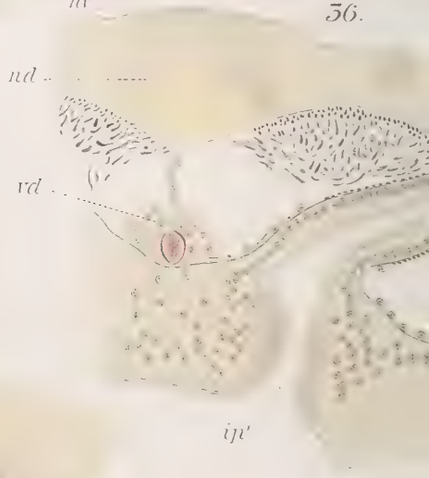
36.
nd
vd
ip'

42.
nd
i
nv

43.
nd
vd
i
epw
vi
nv


44.
a
b


46.
ep
nd
ga
f
nc
bz



45.
dvm
bm
ga
nc
cu
bz
f
ga


47.
vv
nc
ga
dvm
f
f''
ep


49.
f'
ga
50.
f''
g

Lith. Anst. v. Werner & Winter in Frankfurt a/M.

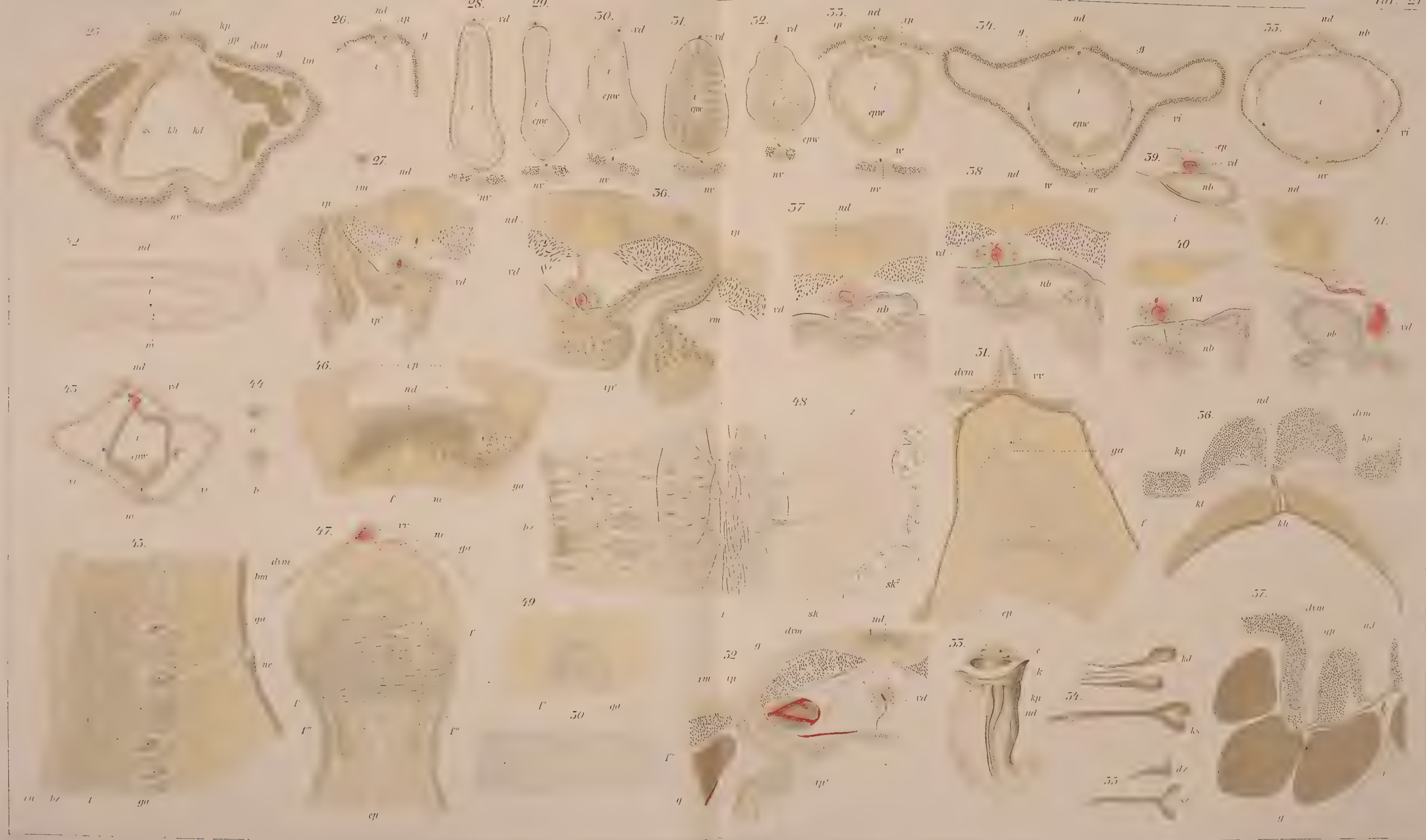

Tafel 22.

a	After.	*o*	Mund.	*vb*	Ventralband des Postoralfeldes.
af	Analfeld.	*odl*	oberer Dorsallobus.	*vf*	Präoralfeld.
df	Postoralfeld.	*p*	Eichelporus (Porus d. »Wassersacks«).	*vl*	Ventrallobus.
h	Herzblase.	*r*	Haupt-Wimperring.	*vs*	Ventralsattel.
ll	Laterallobus.	*r'*	secundärer Wimperring.	*w*	Eichelcölom (»Wassersack«).
mca	Rumpfcölom.	*udl*	unterer Dorsallobus.		
mco	Kragencölom.				

In allen Figuren ist das Oralfeld durch einen röthlichen Ton bezeichnet; das Scheitelfeld ist nach oben, das Analfeld nach unten gerichtet.

Fig. 1. *Tornaria krohni* aus Neapel, sehr jung; von der Seite. $^{90}/_{1}$.

- 2. dsgl., etwas älter (31. October), der Haupt-Wimperring *r* ist im Entstehen begriffen; von der Seite. $^{90}/_{1}$.
- 3. dieselbe Larve von der ventralen Seite. $^{90}/_{1}$.
- 4. *Tornaria mülleri* (?) aus Neapel mit ausgebildeten Wimperringen; die longitudinale Wimperschnur noch ohne Loben.
- 5—7. dsgl. aus Neapel, ausgebildete Form; Fig. 5 von der Seite, Fig. 6 vom Bauch, Fig. 7 vom Rücken gesehen. $^{60}/_{1}$.
- 8—10. *Tornaria krohni* aus Neapel, ausgebildete Form; Fig. 8 von der Seite, Fig. 9 vom Bauch, Fig. 10 vom Rücken gesehen. $^{60}/_{1}$.
- 11—13. *Tornaria grenacheri* aus dem Stillen Ocean, ausgebildete Form; Fig. 11 von der Seite, Fig. 12 vom Rücken, Fig. 13 vom Bauch gesehen. $^{15}/_{1}$.
- 14. Scheitelfeld derselben. $^{15}/_{1}$.
- 15, 16. *Tornaria agassizi*, Fig. 15 vom Bauch, Fig. 16 vom Rücken gesehen. (Copien nach A. Agassiz 1873).
- 17—19. *Tornaria dubia* aus Neapel; Fig. 17 von der Seite, Fig. 18 vom Bauch, Fig. 19 vom Rücken gesehen. $^{60}/_{1}$.

5.

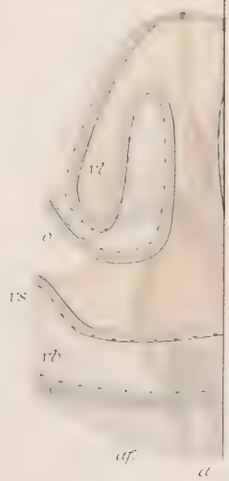

6.

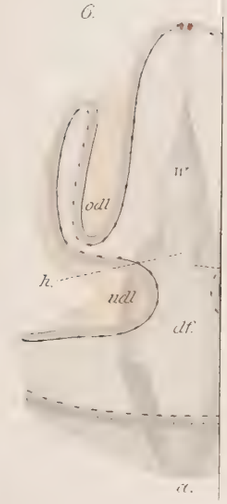

15.

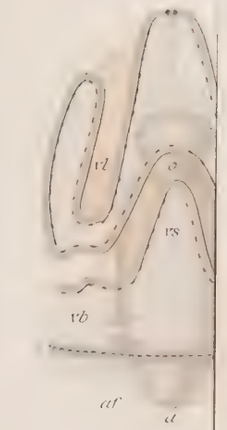

3

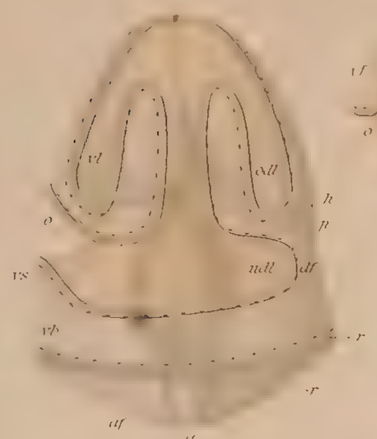

1

4



14



2

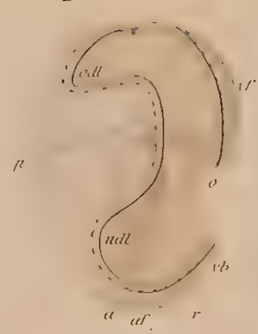

5

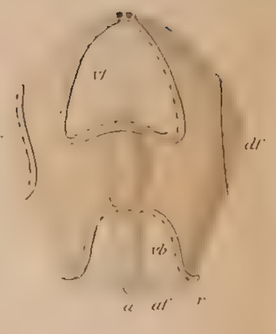

9

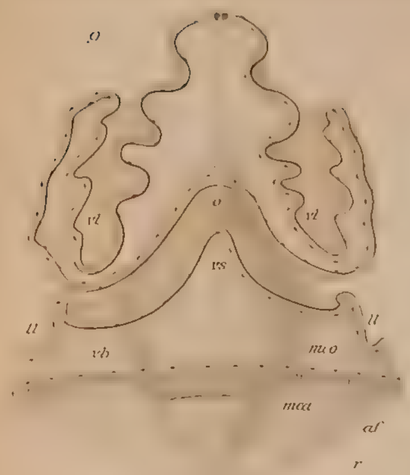

8

6

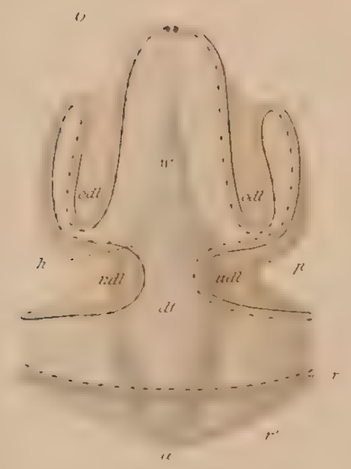

7.

11



10.

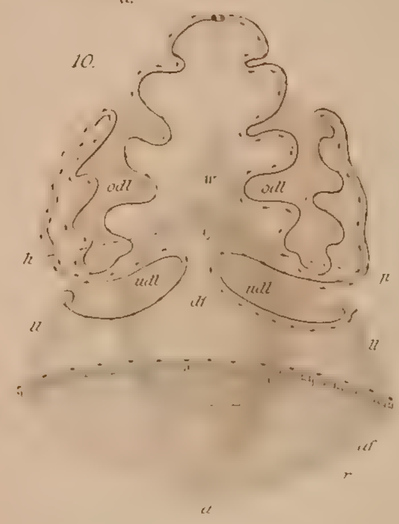

17

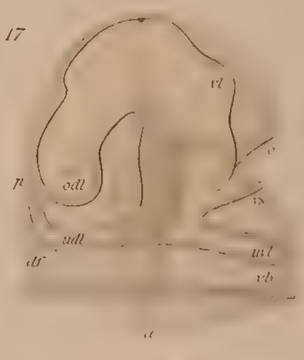

18



15

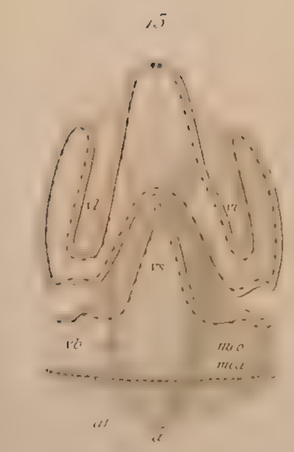

16

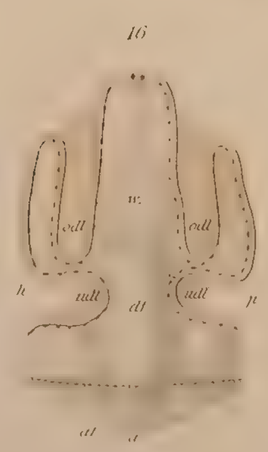

12



13



19

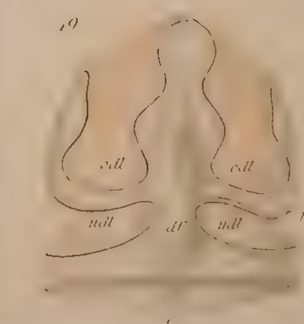

Tafel 23.

a After (Fig. 48, 54—57).
d dorsale Medianlinie (Fig. 33).
dn dorsaler Nervenstamm (Fig. 53); s. *nd*.
e Enddarm (Fig. 37—42, 44, 50, 54, 55).
ek Ektoblast, Larven-Epidermis (Fig. 24).
en Magenepithel (Fig. 52, 53).
ep Ektoblast, Larven-Epidermis (Fig. 61).
g Eichelpforte (Fig. 21—29, 31, 32).
h Herzblase (Fig. 22—29, 31, 32, 34).
ha Epidermis d. zukünftigen Halses der Eichel (Fig. 51).
k primärer Blutraum d. Eichel (Fig. 29, 31, 32, 34).
lm Längsmusculatur der Eichel (Fig. 51).
m Scheitelmuskel (Fig. 21, 31, 46).
ma Magen, Mitteldarm (Fig. 36, 40, 47, 49—51).
mc Anlage der postoralen Cölome (Fig. 37—42, 44, 49, 50).
mca Rumpfcölom (Fig. 43, 45—48, 51, 52).
mco Kragencölom (Fig. 43, 45—48, 51, 59—61).
n Ende eines sporn- od. zügelartigen Fortsatzes des Eichelcöloms (Fig. 36).
nd dorsaler Nervenstamm (Fig. 59); s. *dn*.
ö Larvenösophagus (Fig. 21, 35 [*oe*], 36, 60).
odl in Degeneration begriffne obere Dorsalloben (Fig. 33).
p Eichelporus, Porus d. »Wassersacks« (Fig. 20—27, 29, 31, 32, 34, 59).
pc Blastocöl, Reste desselben (Fig. 33, 34, 51—53).
pc' der zur Höhle des dorsalen Gefässtammes werdende Theil desselben (Fig. 52).
r Haupt-Wimperring (Fig. 48, 51, 52).
rm Ringmusculatur des Eichelcöloms (Fig. 51), des Kragencöloms (Fig. 62).
sp sporn- oder zügelartige Fortsätze d. Eichelcöloms (Fig. 60).
vl in Degeneration begriffne Ventralloben (Fig. 33).
vs Wimperstreif d. Ventralsattels (Fig. 60).
w »Wassersack«, Eichelcölom (Fig. 22, 23, 25, 26, 28, 29, 31, 32, 34, 35, 51, 59, 60).
z rechter Zipfel desselben, Anlage der rechten dorsalen Tasche (Fig. 26—28, 31, 32, 34, 59).

Fig. 20. Stück des Dorsalfeldes einer weit vorgeschrittnen *Tornaria krohni* mit dem Eichelporus. $^{350}/_{1}$.
- 21. Eichelcölom einer sehr jungen *T. krohni*, nach dem lebenden Präparat; von der Seite. $^{300}/_{1}$.
- 22. Herzblase und Eichelpforte einer noch jungen *T. krohni* (secundäre Loben noch nicht gebildet, Lateralloben angedeutet); von der Innenseite. $^{500}/_{1}$.
- 23. Aehnliches Präparat von einer noch etwas jüngern Larve; Anlage der Herzblase noch in Verbindung mit dem Ektoblast; von der Innenseite. $^{500}/_{1}$.
- 24. Querschnitt aus dem Dorsalfeld einer ähnlichen Larve durch die Anlage der Herzblase und die (etwas tiefer gelegne) Eichelpforte. $^{1000}/_{1}$.
- 25. Herzblase u. Eichelpforte einer etwas ältern *T. krohni* (secundäre Loben angelegt); v. d. Innenseite. $^{350}/_{1}$.
- 26. Herzblase und Eichelpforte einer ausgebildeten *T. krohni*. $^{300}/_{1}$.
- 27. dsgl.; etwas späteres Stadium; erster Anfang der Ueberwachsung der Herzblase durch einen Zipfel des Eichelcöloms. $^{350}/_{1}$.
- 28. dsgl.; noch etwas weiter vorgeschrittnes Stadium. $^{350}/_{1}$.
- 29. Herzblase und angrenzenden Theile des Eichelcöloms einer dicht vor der Metamorphose stehenden *T. mülleri*; von der Aussenseite. $^{350}/_{1}$.
- 30. Stück d. ventralen Wand d. Herzblase einer ausgebildeten *T. krohni*, v. d. Fläche, *a* im Durchschnitt. $^{1000}/_{1}$.
- 31. Eichelcölom und Herzblase einer der Metamorphose nahen *T. krohni* (?); v. d. Innenseite. $^{200}/_{1}$.
- 32. Herzblase und Umgebung aus demselben Präparat. $^{350}/_{1}$.
- 33. Querschnitt aus der Eichel unmittelbar nach der Metamorphose (*T. krohni*, Messina). $^{115}/_{1}$.
- 34. Eichel einer Tornaria, die ihre Metamorphose fast beendigt hat (30. Aug.); n. d. lebenden Präparat.
- 35. Stück eines seitlichen Sagittalschnittes einer ausgebildeten *T. krohni* (Messina) mit dem Ende eines spornartigen Fortsatzes des Eichelcöloms zwischen Oesophagus *oe* und Magenwand. $^{300}/_{1}$.
- 36. Ende eines spornartigen Fortsatzes des Eichelcöloms auf der Magenwand. $^{1000}/_{1}$.
- 37. Stück der Wand des Enddarms einer jungen *T. krohni* (Neapel) mit einer die Anlage d. postoralen Cöloms darstellenden zipfelförmigen Ausstülpung. $^{300}/_{1}$.
- 38, 39. dsgl. $^{300}/_{1}$.
- 40. Stück eines Horizontalschnitts durch Magen und Enddarm nebst der davon ausgehenden Cölomanlage, von einer *T. krohni* (Messina). $^{500}/_{1}$.
- 41. Cölomanlage in Verbindung mit dem Enddarm; Flächenansicht. $^{310}/_{1}$.
- 42. dsgl., von der Kante gesehen. $^{310}/_{1}$.
- 43. Postorales Cölom der einen Körperhälfte einer *T. krohni* (Neapel). $^{310}/_{1}$.
- 44. Stück eines Horizontalschnitts durch den Enddarm und die daraus entspringende Cölomanlage einer *T. krohni* (Messina). $^{500}/_{1}$.
- 45. Postorale Cölome d. linken Körperhälfte einer *T. mülleri* (?) aus Neapel, daneben Mesenchymzellen. $^{1000}/_{1}$.
- 46. Optischer Horizontalschnitt durch die postoralen Cölome einer *T. krohni* (Neapel). $^{500}/_{1}$.
- 47. Magen u. Enddarm nebst d. postoralen Cölomen einer *T. krohni* (Neapel); n. d. lebenden Präparat. $^{300}/_{1}$.
- 48. Rumpf eines soeben verwandelten Thieres (Neapel, 23. August); von der Bauchseite.
- 49. Linke Cölomanlage einer *T. dubia* (Neapel) in Verbindung mit dem Enddarm. $^{300}/_{1}$.
- 50. Optischer Horizontalschnitt durch Magen u. Enddarm derselben Larve mit d. Cölomanlagen. $^{300}/_{1}$.
- 51. Mittlerer Theil eines etwas seitlich von der Medianebene geführten Sagittalschnitts durch eine *T. krohni* (Messina), welche die Metamorphose beinah vollendet hat (vgl. Fig. 75 Taf. 24). $^{115}/_{1}$.
- 52. Dorsaler Theil eines d. Haupt-Wimperring treffenden Querschnitts durch eine ähnliche Larve. $^{300}/_{1}$.
- 53. dsgl. eines dicht hinter dem Hauptwimperring geführten Querschnitts derselben Larve. $^{300}/_{1}$.
- 54. Längsschnitt d. d. hintern Theil d. Enddarms u. d. After einer ausgebildeten *T. krohni* (Messina). $^{500}/_{1}$.
- 55. Hinterer Theil des Enddarms und After einer sehr jungen *T. krohni* (Messina). $^{300}/_{1}$.
- 56. Stück der Wand des Enddarms einer etwas ältern *T. krohni*. $^{300}/_{1}$.
- 57. Afteröffnung einer ausgebildeten *T. krohni* (Neapel), von der Fläche. $^{350}/_{1}$.
- 58. Stück eines Rumpfcöloms einer *T. krohni* (Neapel), von der Fläche. $^{500}/_{1}$.

Fig. 59—62. Tornaria grenacheri.

Fig. 59. Ansicht des mittlern Theils des Dorsalfeldes mit den darin, bezw. darunter gelegnen Organen. $^{60}/_{1}$.
- 60. Ansicht des mittlern Theils d. ventralen Fläche mit den darin, bezw. darunter gelegnen Organen. $^{60}/_{1}$.
- 61. Querschnitt eines der Kragencölome. $^{115}/_{1}$.
- 62. Tangentialschnitt durch eines der Rumpfcölome nahe der äussern, den Haupt-Wimperring berührenden Fläche (vgl. Taf. 25 Fig. 118). $^{500}/_{1}$.


20
21
22
23
25
26
48
24
30
31
33
36
27
28
32
55
34
33
29
odl
pc
vl
ma
oc

37
40
38
39
41
44
45
42
49
43
46
47
51.
lm
ro
rm
pc
ha
ha
mco
mca
ma
r
m.
50.
61
ep
52.
53
54
c
a
60.
w.
sp
vs
59
z
w
p
nd
57
62.
rm
58



32

29

Tafel 24.

a After (Fig. 64, 100, 108).
au Augen (Fig. 77).
b Blutzellen? (Fig. 65, 76).
d dorsal (Fig. 78); Ausstülpung des Larven-Oesophagus zwischen den ersten Kiementaschen; vgl. Fig. 97 (Fig. 75).
df Postoralfeld (Fig. 63).
dr Drüsenzellen d. Epidermis (Fig. 108).
e Enddarm (Fig. 64, 75).
en Magenwand (Fig. 73, 74).
f Nervenfaserschicht d. Scheitelplatte (Fig. 81).
fl Flimmerstreif des Ventralsattels (Fig. 93, 94, 101).
g Eichelpforte (Fig. 66, 69).
ga Ganglienzell. d. Scheitelplatte (F. 81).
h Herzblase (Fig. 63, 64, 66—70, 72—76, 87, 104, 109).
k primitiver Blutraum der Eichel (Fig. 66—68, 71—76, 87, 109).
kd Kiemenzunge (Fig. 98).
ko Kiemenporus (Fig. 95, 98); Fig. 97 lies *ks*.
kp Kragenpforte (Fig. 95, 98).
ks sackförmige Anlage der ersten (Fig. 96, 97) u. zweiten (Fig. 98) Kiemen.
l Linse (Fig. 80, 81).
lm Längsmusculatur der Eichel (Fig. 75, 85, 90).
m Scheitelmusculatur (Fig. 64[1]), 77, 81, 85, 88, 91, 92, 102—105, 109); Fig. 75 lies *ma*.
ma Magen, Mitteldarm (Fig. 63, 96, 97, 102, 109).
mes Mesenchymzellen.
n Zellenhäufchen am Ende d. zügelartigen Fortsätze des Eichelcöloms (Fig. 102, 103, 105).
o Mund (Fig. 64).
ö Larven-Oesophagus (Fig. 64, 88, 91, 96, 97, 102, 109).
oc Auge (Fig. 75).
odl oberer Dorsallobus (Fig. 63).
p Eichelporus, Porus d. »Wassersacks« (Fig. 95, 102, 109).
pc Blastocöl (Fig. 63, 64, 75).
po Wimperzellen-Polster am Mageneingang (Fig. 64, 75); Drüsenzellen-Polster der Scheitelplatte (Fig. 82, 84, 85); postorale Wimperschnur (Fig. 77, 94, 99—101).
pr präorale Wimperschnur (Fig. 77, 99, 100).
r Haupt-Wimperring (Fig. 64, 75); Anlage desselben (Fig. 101).
rc Retina (Fig. 80—82, 84, 85).
reg Retinagrube (Fig. 83, 84).
rm Ringmusculatur des Eichelcöloms (Fig. 75, 85, 89).
rmo dsgl. des Larvenösophagus (Fig. 91).
sp sporn- oder zügelartiger Fortsatz des Eichelcöloms (Fig. 109).
st Stäbchen? (Fig. 82, 83).
v ventral (Fig. 78); Fig. 67 lies *w*.
vl Ventrallobus (Fig. 63).
vs Ventralsattel (Fig. 63).
w Eichelcölom, »Wassersack« (Fig. 64, 67, 68, 70—75, 87, 91, 102, 103, 109).
w' enger Zuführungsgang desselben (Fig. 102—104).
wo Wimperorgan der Scheitelplatte (Fig. 77, 78, 81, 82).
z rechter Zipfel des Eichelcöloms (Fig. 66, 69, 70).

Fig. 63. Querschnitt aus einer ausgebildeten *T. krohni* (Messina) dicht oberhalb des Eichelporus. Der Dickenunterschied zwischen den oralen und postoralen Wandabschnitten ist etwas übertrieben dargestellt. Die Figur ist nach einem realen Schnitt gezeichnet, aber etwas schematisirt. $^{60}/_{1}$. — In dieser Fig. wie in den folgenden bis Fig. 75 ist vom Lithographen irrthümlicher Weise ein leichter Ton auch über die Hohlräume gedeckt!

- 64. Medianer Sagittalschnitt durch eine ausgebildete *T. krohni* (Neapel). Der Schnitt weicht oben ein wenig von der Medianebene ab, so dass der Ursprung des Scheitelmuskels nicht getroffen ist. $^{115}/_{1}$.
- 65. Linke Hälfte d. primitiven Blutraums d. Eichel einer d. Verwandlung nahen *T. mülleri* (vgl. Fig. 29), v. Rücken ges. $^{1000}/_{1}$.
- 66—68. Drei Querschnitte durch die Herzblase und den hintern Theil des Eichelcöloms einer ausgebildeten *T. krohni* (Neapel); der hinterste Schnitt, Fig. 66, ist dicht oberhalb der Eichelpforte geführt. $^{300}/_{1}$.
- 69—72. Vier ähnliche Querschnitte von einer der Verwandlung nahen *T. krohni* (Messina). $^{300}/_{1}$.
- 73. Medianer Sagittalschnitt durch die Herzblase, den hintern Theil des Eichelcöloms und den primitiven Blutraum, von einer *T. krohni* ähnlicher Entwicklungsstufe wie Fig. 66—68. $^{300}/_{1}$.
- 74. Gleicher Schnitt aus einer ältern Larve, entsprechend den Querschnitten Fig. 69—72. $^{300}/_{1}$.
- 75. Medianer Sagittalschnitt einer *T. krohni* (Messina), deren Metamorphose nahezu abgeschlossen ist. Das Afterende war zur Orientirung über die Schnittrichtung in Querschnitte zerlegt, fehlt daher in d. Abbild. (vgl. Taf. 23 Fg. 51). $^{115}/_{1}$.
- 76. Sagittalschnitt durch den primitiven Blutraum der Eichel und einen Theil der Herzblase, aus einem Schnitt durch dieselbe Larve, der Fig. 75 entnommen ist. $^{300}/_{1}$.
- 77. Scheitelpol einer *Tornaria krohni* (Neapel), von der Innenseite. $^{300}/_{1}$.
- 78. Medianer Sagittalschnitt durch eine Scheitelplatte; dieselbe ist durch den Scheitelmuskel eingezogen. $^{300}/_{1}$.
- 79. Horizontalschnitt durch eine solche (aus einem Querschnitt der Larve), gleichfalls durch den Scheitelmuskel eingezogen; die dorsale Seite ist nach oben, die ventrale nach unten gewandt. $^{300}/_{1}$.
- 80. Horizontalschnitt durch ein Auge einer *T. krohni* (Messina). $^{1000}/_{1}$.
- 81. Querschnitt durch die Mitte und rechte Hälfte der Scheitelplatte einer *T. krohni* (Messina). $^{1000}/_{1}$.
- 82. Scheitelpol einer *T. grenacheri*, von der Aussenseite. $^{115}/_{1}$.
- 83—85. Querschnitte durch die Scheitelplatte derselben, Fig. 83 der am meisten ventralwärts geführte. $^{500}/_{1}$.
- 86 *a, b*. Zwei Mesenchymzellen aus dem Blastocöl einer ausgebildeten *T. krohni*. $^{1000}/_{1}$.
  c. Eine grosse Pigmentzelle aus dem Blastocöl von *T. grenacheri*. $^{1000}/_{1}$.
- 87. Median. Sagittalschn. d. d. Herzblase, d. primitiven Blutraum u. d. angrenz. Theil d. Eichelcöloms v. *T. grenacheri*. $^{300}/_{1}$.
- 88. Eichelcölom einer *T. mülleri* (3), v. d. ventral. Seite, zur Demonstration d. Verlaufs d. Scheitelmuskeln in d. Wand dess. $^{500}/_{1}$.
- 89. Stück der Wand des Eichelcöloms einer *T. krohni* (Neapel), in dem die Bildung der Längs- und Ringmuskelfasern begonnen hat; links optischer Längsschnitt. $^{1000}/_{1}$.
- 90. Optischer Querschnitt durch dieselbe. $^{1000}/_{1}$.
- 91. Oesophagus (Epithel im optischen Längsschnitt) u. Stück d. Eichelcöloms einer jungen *T. mülleri* (?); v. d. Seite. $^{300}/_{1}$.
- 92. Stück des Scheitelmuskels einer jungen *T. krohni* (Neapel). $^{1000}/_{1}$.
- 93. Ventralsattel einer *T. krohni* (Neapel) mit dem Flimmerstreifen.
- 94. Querschnitt durch einen solchen. $^{300}/_{1}$.
- 95. Kragenregion u. angrenz. Theile d. Eichel u. d. Rumpfes eines soeben verwandelt. Thieres (Neapel, 6. Aug.), v. d. dorsal. S.
- 96. Obertheil des Magens und des Oesophagus mit den zum ersten Kiemenpaar werdenden Ausstülpungen, von einer *T. mülleri*, deren Verwandlung fast beendigt war; von der dorsalen Seite.
- 97. Dieselben Theile von der Seite,
- 98. Erste Kieme u. Anlage d. zweiten, von der linken Körperseite eines kürzlich verwandelten Thieres (Neapel, 29. Juli).
- 99. Sehr junge *T. krohni* (Messina) mit der Anlage des Hauptwimperringes, vom Bauche. $^{115}/_{1}$.
- 100. Dieselbe, von der Seite. $^{115}/_{1}$.
- 101. Das zwischen der postoralen Wimperschnur und dem After gelegne Stück der ventralen Seite derselben Larve. $^{300}/_{1}$.
- 102. Eichelcölom einer jungen, noch einer Herzblase entbehrend. *T. dubia* (Neapel; s. Taf. 22 Fig. 17—19), v. d. dorsal. S. $^{300}/_{1}$.
- 103. Dasselbe, von der linken Seite. $^{300}/_{1}$.
- 104. Eichelcölom einer ältern *T. dubia* (Neapel), von der ventralen Seite. $^{115}/_{1}$.
- 105. Zellenplatte am untern Ende eines Scheitelmuskels (zügelförm. Fortsatzes d. Eichelcöloms) einer *T. dubia* (Neapel). $^{300}/_{1}$.
- 106. Stück des Magenepithels einer *T. dubia* (Neapel), von der Fläche. $^{300}/_{1}$.
- 107. dsgl. im optischen Durchschnitt. $^{300}/_{1}$.
- 108. Der den After umgebende Theil des Analfeldes einer *T. dubia* (Neapel). $^{300}/_{1}$.
- 109. Eichelcölom und Darmcanal (excl. Enddarm) einer *T. grenacheri*, von der Seite. $^{60}/_{1}$.

[1]) Statt des untern *m* lies *ma*.

64.
66.
73.
86a
86c
65.
63.
69.
72.
76.
82.
70
84.
67
74.
71.
75.
85.
68
77.
81.
78.
80.
79.
83.

88
89.
93
97
96
98
91.
95.
94.
107.
101.
90.
106.
109.
108
92.
102
99.
100.
103.
104.
105.
rm
fl
ko
ma
ks
kp
kd.
ko.
mes.
rmo.
lm.
p.
kp
ko.
po.
fl.
po
r
rc.
st.
reg
dr.
a
m.
k.
h.
p.
sp
ma.
pr
po.
w.
w'.
n
ma.
p
reg.
Berlin


64
h
pc.
r
65
pc
67.
r
68
m
rc.



Tafel 25.

b centraler Blutraum d. Eichel (Fig. 143).
bd dorsaler Blutgefässtamm (Fig. 148).
bo ventraler Blutgefässtamm (Fig. 148); lies *bv*.
d Eicheldarm (Fig. 142—145).
g Eichelpforte (Fig. 139).
h Herzblase (Fig. 141—143).
k Eichelglomerulus (Fig. 140—142).
kd Kiemenzunge (Fig. 146, 147).
ko Kiemenporus (Fig. 147).
kp Kragenpforte (Fig. 146, 147).
ks Kiementasche (Fig. 146, 147).
lm Längsmusculatur des Rumpfcöloms (Fig. 118), des Eichelcöloms (Fig. 140, 141).
ma Magen (Fig. 147, 148).
mca Rumpfcölom (Fig. 118, 144, 148).
mca' Perihämalschlauch (Fig. 145).
mco Kragencölom (Fig. 145).
n Kragenmark (Fig. 146).
nd dorsaler Nervenstamm (Fig. 147, 148).
nv ventraler Nervenstamm (Fig. 148).
ö Mundhöhle, Schlund (Fig. 145).
odl obere Dorsalloben (Fig. 125).
p Eichelporus (Fig. 139, 144).
r Haupt-Wimperring (Fig. 148).
rm Ringmusculatur des Rumpfcöloms (Fig. 118).
sk Eichelskelet (Fig. 144), Schenkel desselben (Fig. 145).
w Eichelcölom (Fig. 139).

Fig. 110. Querschnitt durch den Hauptwimperring einer *Tornaria krohni* (Neapel). $^{1000}/_{1}$.
- 111. Längsschnitt eines solchen. $^{1000}/_{1}$.
- 112. Ansicht eines Stückes eines solchen. $^{1000}/_{1}$.
- 113. dsgl. einer *T. mülleri* (Neapel). Osmiumsäure-Dämpfe. $^{1000}/_{1}$.
- 114. dsgl. einer sehr jungen *T. krohni* (Neapel). $^{500}/_{1}$.
- 115. Ansicht eines Stücks des secundären Wimperringes einer *T. krohni* (Neapel). $^{500}/_{1}$.
- 116—121. *T. grenacheri.*
- 116. Ansicht eines Stücks des Hauptwimperringes. $^{300}/_{1}$.
- 117. Eine isolirte Zelle aus demselben. $^{300}/_{1}$.
- 118. Querschnitt des Hauptwimperringes, der angrenzenden Epidermistheile und des Rumpfcöloms. $^{300}/_{1}$.
- 119. Tentakelartige secundäre Loben. $^{60}/_{1}$.
- 120. Längsschnitt durch einen solchen. $^{115}/_{1}$.
- 121. Querschnitt durch einen solchen. $^{115}/_{1}$.
- 122. Drei Epidermis-Zellen der Oralfläche einer sehr jungen Tornaria. Iod.
- 123. Stück der Epidermis einer jungen Tornaria; oberhalb der Wimperschnur Oral-, unterhalb derselben Aboralfläche. $^{230}/_{1}$.
- 124. Stück der Aboralfläche einer etwas ältern *T. krohni* (Neapel). $^{300}/_{1}$.
- 125. Stück der Epidermis einer noch etwas ältern *T. krohni* zur Demonstration des Structur-Unterschiedes zwischen der Oralfläche (rechts lies *vl* statt *odl*) und der Prä- und Postoralfläche. $^{115}/_{1}$.
- 126. Stück der Epidermis einer der Verwandlung nahen *T. krohni* (Neapel); links von der Wimperschnur Oral-, rechts Aboralfläche.
- 127. Eine von kleinern Zellen umgebne Körnchenzelle aus der Epidermis einer der Verwandlung nahen *T. krohni* (Neapel). $^{500}/_{1}$.
- 128. Querschnitt des Oesophagus einer jungen *T. krohni* (Messina). $^{300}/_{1}$.
- 129. dsgl. von einer ausgebildeten. $^{300}/_{1}$.
- 130. dsgl. von einer *T. grenacheri.* $^{115}/_{1}$.
- 131. Stück eines Querschnitts vom Magen derselben. $^{115}/_{1}$.
- 132. Magenepithel einer ältern *T. krohni* (Neapel). $^{1000}/_{1}$.
- 133. Eine sternförmige Zelle im Magenepithel einer *T. krohni* (Neapel). $^{500}/_{1}$.
- 134. 4 Epithelzellen aus dem Magen einer *T. krohni* (Neapel). $^{1000}/_{1}$.
- 135. Schnitt durch das Magenepithel einer der Verwandlung nahen *T. krohni* (Neapel), links eine sternförmige Zelle.
- 136. Magenepithel einer Tornaria (Neapel) mit verschiednen Zell- und Kernformen. $^{350}/_{1}$.
- 137. Magenepithel einer *Polygordius*-Larve (Neapel) mit sternförmigen Zellen. $^{500}/_{1}$.
- 138. Dasselbe im optischen Schnitt. $^{500}/_{1}$.
- 139. Sagittalschnitt der Eichelpforte und der angrenzenden Theile des Eichelcöloms und der Epidermis einer *T. grenacheri.* $^{300}/_{1}$.
- 140—148. Querschnitte eines jungen Thieres, das vor kurzem seine Verwandlung beendigt hatte. Die Schnitte, i. J. 1877 angefertigt, sind ziemlich dick und nicht genau rechtwinklig zur Längsaxe geführt. $^{115}/_{1}$.
- 140. durch die Eichel, unmittelbar vor dem Eicheldarm.
- 141. dsgl. durch das Vorderende des Eicheldarms; nur die mittlern Theile dargestellt.
- 142. 143. dsgl., durch Eicheldarm und Herzblase.
- 144. durch den Eichelhals.
- 145. durch den Kragen.
- 146. aus dem Grenzgebiet von Kragen und Rumpf.
- 147. durch die Mündung der ersten Kieme.
- 148. aus dem Rumpf; der Hauptwimperring *r* schräg durchschnitten.

110.

112.

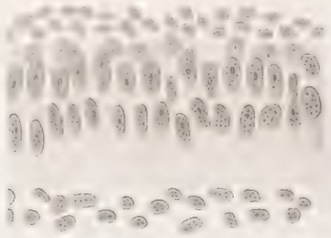

114

111

113.

123.

115



122.

117

118



116.

126.

119

127.

132



133



135.

134.



136.

137



138.



Lith. Anst. v. Werner & Winter, Frankfurt a/M.


oll
oll





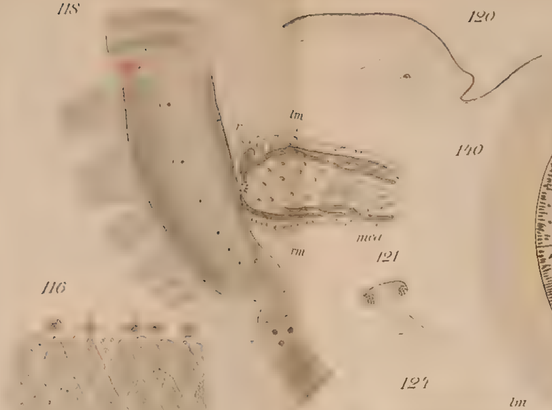
lm
mcd
m



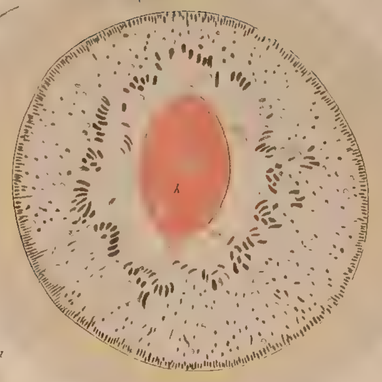
k

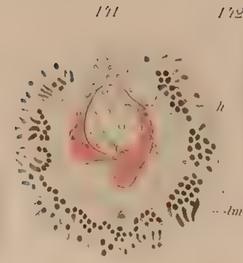
h
lm

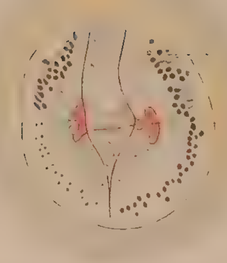
h
k
d

lm


p
mcd'
d
sk

h
b
d

mcd
d
mco
sk
o

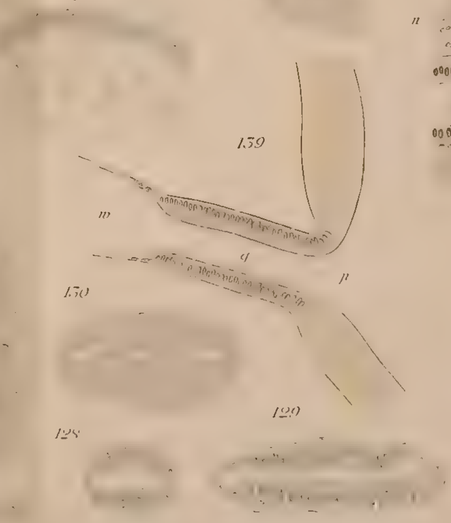
m
d
p

n
kd
kp
ks
r

nd
kp
ko
kd
ks
ma

nd
kd
mca
ma
r
ko
m


oll
oll

Tafel 26.

at »Atrialhöhle« zwischen den Genitalflügeln u. der Rückenfläche d. Rumpfes (Fig. 24—26).
b centraler Blutraum der Eichel (Fig. 2).
c Axencanal des Kragenmarks (Fig. 6—13, 20, 21).
cöa Kragencölom (Fig. 3, 4, 11—13, 19, 23, 24).
cöp Rumpfcölom (Fig. 19, 24).
cöp' Perihämalräume (Fig. 4, 6—13).
cöp'' Peripharyngealraum (Fig. 4, 22, 24).
div Eicheldarm (Fig. 6).
dr Drüsenzellen desselben (Fig. 2).
dw Wurzel des Kragenmarks (Fig. 20).
epk Epidermis des Kragens (Fig. 19).
epr dsgl. des Rumpfes (Fig. 19).
ga riesige Ganglienzelle (Fig. 7, 20, 21).
gf Genitalflügel (Fig. 25, 26).
kh Kiemendarmhöhle (Fig. 24).
kp Kiemenporus (Fig. 25, 26).
kt Kiementasche (Fig. 19).
lmi innere Längsmusculatur des Kragens (Fig. 4).
mh Mundhöhle bezw. Epithel derselben (Fig. 7, 8, 11—13, 19, 24).
nd dorsaler Nervenstamm des Rumpfes (Fig. 11—13, 25, 26).
ndk Kragenmark (Fig. 11—13, 23).
nr Ringnerv (Fig. 19).
pc Eichelpforte (Fig. 23).
rm Ringmusculatur (Fig. 4).
sd dorsales Kragenseptum (Fig. 7—10).
sk Eichelskelet (Fig. 1).
sk' Schenkel desselben (Fig. 3, 11).
sy sympathisches Nervensystem (Fig. 22).
tr Kragenpforte (Fig. 19).
vdk dorsaler Gefässtamm des Kragens (Fig. 22).
vr Gefässring (abführendes Eichelgefäss) des Kragens (Fig. 4).

Fig. 1—18. **Ptychodera minuta.**

Fig. 1. Querschnitt durch den Hals des Eicheldarms, reich an Drüsenzellen; darunter ein Stück des Eichelskelets. $^{280}/_{1}$.
- 2. Längsschnitt eines Stückes der dorsalen Wand des Eicheldarms. $^{280}/_{1}$.
- 3. Querschnitt durch einen Schenkel des Eichelskelets nebst Umgebung. $^{28}/_{1}$.
- 4. Stück eines Längsschnitts durch den Kragen zur Darstellung der Gefässfalte und des unter ihr stattfindenden Ansatzes der innern Längsmusculatur. Text S. 39. $^{115}/_{1}$.
- 5. Stück eines Tangentialschnittes des Eichelglomerulus; das Epithel ist nicht berücksichtigt. $^{280}/_{1}$.
- 6—10. Querschnitte des Kragenmarks eines jungen Exemplars mit Axencanal (Text S. 608) und dorsalem Kiel (S. 613); Fig. 6 der vorderste. $^{280}/_{1}$.
- 11—13. Drei auf einander folgende Sagittalschnitte durch den dorsalen Theil des Kragens eines etwas ältern Exemplars; in 12 und 13 ist nur der hintere Abschnitt wiedergegeben. $^{115}/_{1}$.
- 14—18. Regeneration von Eichel, Kragen und Kiemenregion; sämtlich vom Rücken gesehen. $^{8}/_{1}$.

Fig. 19—22. **Ptychodera sarniensis.**

Fig. 19. Stück eines Längsschnitts aus dem Grenzgebiet von Kragen und Rumpf in der Gegend der Kragenpforte. $^{115}/_{1}$.
- 20—21. Zwei Querschnitte aus dem Kragenmark; Fig. 20 am Ursprung der vordersten Wurzel. $^{115}/_{1}$.
- 22. Querschnitt des dorsalen Gefässtammes des Kragens samt Umgebung zur Darstellung der vier sympathischen Nervenstränge. $^{115}/_{1}$.

Fig. 23. **Ptychodera aperta.**

Horizontalschnitt des Eichelhalses und des vordern Kragentheils mit dem Kragenmark. $^{56}/_{1}$.

Fig. 24—26. **Ptychodera clavigera.**

Fig. 24. Stück eines Horizontalschnitts durch das Grenzgebiet von Kragen und Rumpf zur Darstellung des Ansatzes eines Genitalflügels an den Kragen. $^{28}/_{1}$.
- 25. 26. Zwei Querschnitte aus dem vordersten Theil der Kiemenregion zur Darstellung der »Atrialhöhle« zwischen den Genitalflügeln und der Rückenfläche (Text S. 564); es sind nur die dorsalen Theile abgebildet. $^{20}/_{1}$.

Spengel del.

Verlag v

Lith. Anst. v. Werner & Winter Frankfurt a/M.

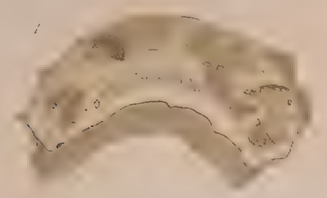

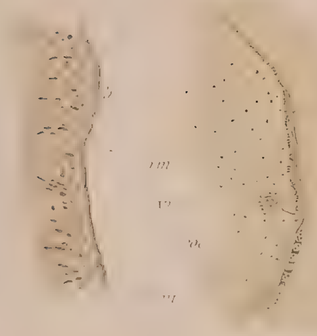



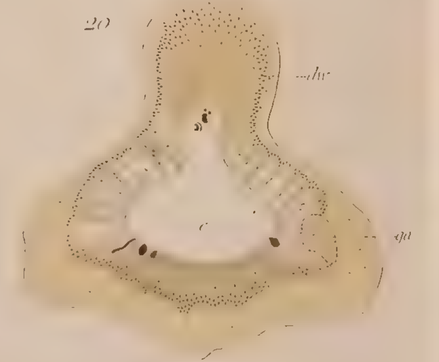





Tafel 27.

cöa Kragencölom (Fig. 27, 28, 33, 34).
cöp' Perihämalräume (Fig. 27, 28, 33, 34).
div Eicheldarm (Fig. 27—34).
eh Eichelhöhle (Fig. 27).
gp Lage eines Genitalporus (Genitalfurche) (Fig. 39).
h Herzblase (Fig. 28—31).
h' musculöse ventrale Wand ders. (Fig. 27).
i Darm (Fig. 35, 39).
ip Darmpforten (Fig. 39, 40).
ip^1 Eingang solcher (Fig. 41, 42).
l Lebersäckchen (Fig. 35).
lm Längsmusculatur (Fig. 35).
ma Markhöhlen (Fig. 34).
nd dorsaler Nervenstamm (Fig. 35, 39).
ndk Kragenmark (Fig. 27).
nv ventraler Nervenstamm (Fg.35).
pc Eichelpforte (Fig. 27, 29—33).
rev abführendes Eichelgefäss (Fig. 33, 34).
rm Ringmusculatur d. Darmpforte (Fig. 42).
rmb Muskelwulst an der Eichelbasis (Fig. 27, 28).
sk Eichelskelet (Fig. 33, 34).
sk^2 chondroides Gewebe (Fig. 28—33).
skip Skelet der Darmpforten (Fig. 40—42).
vd dorsaler Gefässtamm (Fig. 33).
vl lateraler Gefässtamm (Fig. 35).

Fig. 27—38. Ptychodera clavigera.

Fig. 27. Horizontalschnitt durch den Hals und den hintern Theil der Eichel. $^{56}/_{1}$.
- 28. Ein andrer, etwas weiter ventralwärts geführter Horizontalschnitt. $^{56}/_{1}$.
- 29—32. Vier Querschnitte durch die Eichelpforte, den Hals des Eicheldarms und das hintere Ende der Herzblase; Fig. 29 der vorderste Schnitt. $^{115}/_{1}$.
- 33. Querschnitt durch den Eichelhals dicht vor dem Eichelporus. $^{56}/_{1}$.
- 34. Mittlerer dorsaler Theil eines Querschnitts durch den Kragen dicht vor dem vordern Ende des Kragenmarks. $^{56}/_{1}$.
- 35. Querschnitt aus der Leberregion, etwas schematisch; auf der linken Seite ist der Schnitt in das Lumen eines Lebersäckchens gefallen, rechts in den Zwischenraum zwischen zwei solchen. $^{9}/_{1}$.
- 36. Stückchen des Wimperepithels einer Kieme, von der Fläche. $^{500}/_{1}$.
- 37. Stückchen des intermediären Epithelstreifens einer Kieme. $^{500}/_{1}$.
- 38. Stückchen vom Epithel des Zungenbodens, von der Fläche. $^{500}/_{1}$.

Fig. 39—42. Glandiceps talaboti.

Fig. 39. Mittlerer dorsaler Theil eines Querschnitts aus der Genitalregion, zur Darstellung einer Darmpforte; der zur Gonade der rechten Seite gehörige Genitalporus ist in einem der benachbarten Schnitte getroffen, seine Lage am Grunde der Submedianfurche ist durch *gp* angedeutet. $^{28}/_{1}$.
- 40. Querschnitt durch eine Darmpforte dicht oberhalb ihrer Einmündung in den Darm, zur Darstellung ihres Skelets; rechts ist ein Theil der benachbarten Pforte dargestellt. $^{280}/_{1}$.
- 41. Stück eines Querschnitts durch die Darmwand, eine Darmpforte an ihrer Einmündung in den Darm tangirend, zur Darstellung des Skelets. $^{280}/_{1}$.
- 42. Schnitt durch die Darmwand, die Einmündung einer Pforte zeigend. $^{115}/_{1}$.

27.

28.

33.

34.

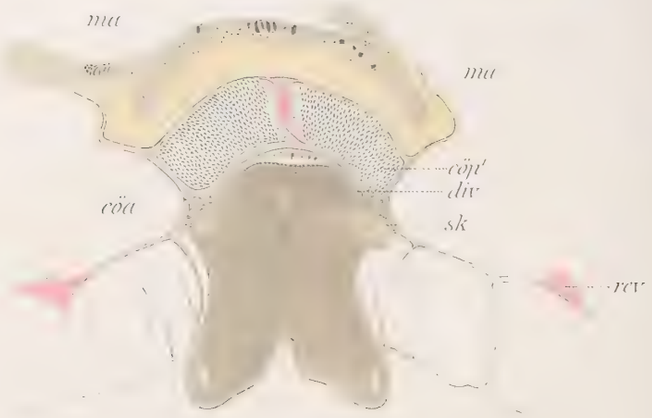

40.

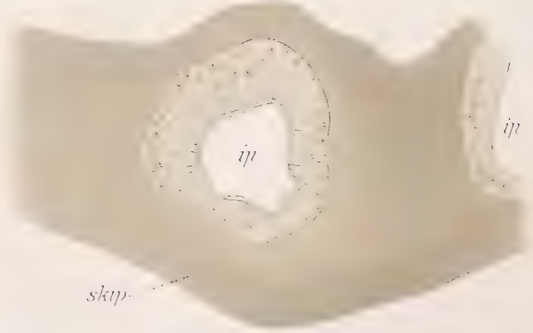

37.

31.
pc
h
sk²
dv
29.
pc
h
sk²
dv
32.
pc
sk²
dv
30.
pc
h
sk²
dv
39.
ip
nd
gp
i
35.
l
nd
vl
i
lm
36.
38.
41.
ip'
skp
42.
ip'
skip
rm

27

28

31.

29

32.

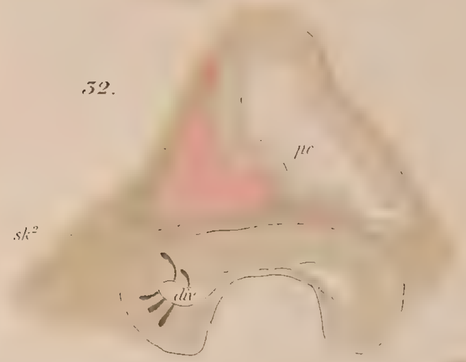

30.



33

34.

35.

36

37

38.

39.

40

41

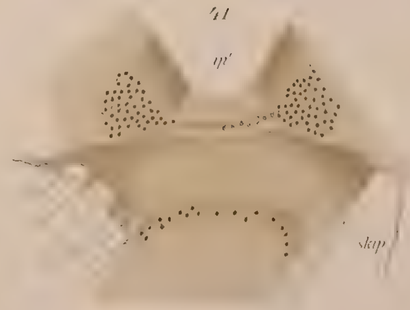

42

Tafel 28.

ca Axencanal des Kragenmarks (Fig. 51).
co Copepode im Eichelskelet (Fig. 53).
cöa Kragencölom (Fig. 53, 54).
cöp[1] Perihämalräume (Fig. 54).
div Eicheldarm (Fig. 53, 55, 56).
*div** Divertikel desselb., ins Eichelskelet eingedrungen (Fig. 55).
eh Eichelhöhle (Fig. 53, 56).
g Gonaden (Fig. 44—46, 49, 50).
ga riesige Ganglienzelle (Fig. 51).
gp Genitalporus (Fig. 49).
gp[2] secundärer Genitalporus (Fig. 50).
h Herzblase (Fig. 56).
i Darm (Fig. 43—46).
ip Darmpforten (Fig. 43—45).
kd Kiemenzunge (Fig. 52).
ks Kiemenseptum (Fig. 52).
m Epithel der Mundhöhle (Fig. 54).
ma Markhöhlen (Fig. 51).
nd dorsaler Nervenstamm (Fig. 44—46).
ndk Kragenmark (Fig. 54).
nv ventraler Nervenstamm (Fig. 45, 46).
p Eichelporus (Fig. 56).
pc Eichelpforte (Fig. 56).
qm Quermusculatur d. Perihämalräume (Fig. 54).
sd dorsales Kragenseptum (Fig. 51, 54).
sk Eichelskelet (Fig. 55).
sk' Schenkel desselben (Fig. 53).
vd dorsaler Gefässtamm (Fig. 43, 44, 47, 48).
vi Darmgefässtämme (Fig. 45, 46).
vv ventraler Gefässtamm (Fig. 47, 48).
w medianer ventraler Epithelwulst des Darms (Fig. 45, 46).

Fig. 43—52. Schizocardium brasiliense.

Fig. 43. Mittlerer dorsaler Theil eines Querschnitts der Genitalregion aus der Gegend der vordern Darmpforten, die in demselben paarig auftreten. Text S. 212. $^{56}/_{1}$.

- 44. Etwas grösserer Theil eines andern Schnitts mit einer unpaarigen Darmpforte. Text S. 212. $^{56}/_{1}$.
- 45. Querschnitt des Körpers aus der Gegend der hintern paarigen Darmpforten, ein wenig schräg zur Längsaxe geführt, so dass er rechts die Pforte nur gestreift hat. Text S. 212. $^{56}/_{1}$.
- 46. Mittlerer Theil eines Querschnitts der Leberregion. Text S. 213. $^{56}/_{1}$.
- 47, 48. Zwei Querschnitte des Darmcanals der Genitalregion. Text S. 211. $^{56}/_{1}$.
- 49, 50. Zwei Schnitte durch zwei benachbarte Gonaden, von denen die eine in der Submedianlinie (Fig. 49), die andere lateralwärts davon ausmündet, indem ihr Ausführgang die Längsmusculatur durchbricht (Fig. 50). Text S. 210. $^{115}/_{1}$.
- 51. Querschnitt eines Kragenmarks, das ausnahmsweise einen weiten Axencanal zeigt. Text S. 205 und 605. $^{115}/_{1}$.
- 52. Querschnitt durch 2 Kiemenzungen und 2 Kiemensepten. $^{280}/_{1}$.

Fig. 53—56. Glandiceps talaboti.

Fig. 53. Horizontalschnitt durch den Hals des Eicheldarms und die Skeletschenkel. Links ist in das Eichelskelet ein kleiner Copepode *co* eingeschlossen. Text S. 492 und 756. $^{56}/_{1}$.

- 54. Querschnitt durch den Rückenstrang. Die Perihämalräume stehen unter dem Gefässtamm mit einander in Verbindung. Text S. 232. $^{28}/_{1}$.
- 55. Linke Hälfte eines Querschnitts durch den Hals des Eicheldarms. Text S. 486; vgl. Taf. 32 Fig. 8. Ueber den Fortsatz *div** s. Text S. 505. $^{115}/_{1}$.
- 56. Dorsaler Theil eines Querschnitts durch den Eichelhals auf der Höhe des Eichelporus. $^{20}/_{1}$.
- 56 *a—g*. Gitterschalige Körper aus der Leibesflüssigkeit; *a* im optischen Durchschnitt mit dem protoplasmatischen Körper; *b* eine der häufigern kleinen Schalen; *c* eine grössere; *d* eine ungewöhnlich grosse und weitmaschige; *e—g* eine Schale mit einer weitern Oeffnung (*e*), *f* ihre andre Seite, *g* optischer Längsschnitt. $^{660}/_{1}$.

45.

44.

43.

51.

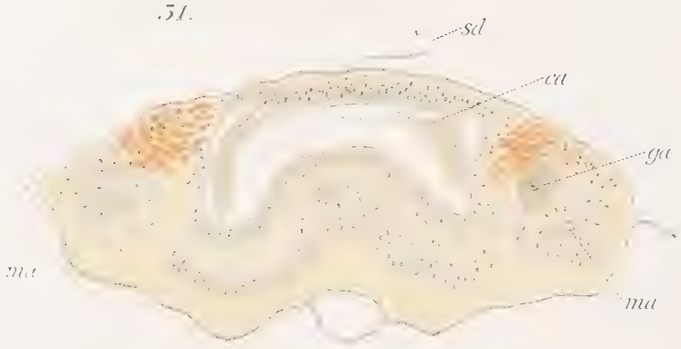

36a.



52.

40.

53.

54.



vd
pr
g
v
vi
iv

46.

vd
g
v
vi
iv

47.

gl²

50.

vd
vr

48.

vd
vr

div
sk
div

49.

p
m
h
ch
ch
div
div
div

43

44.

45.

46

47.

48

31.

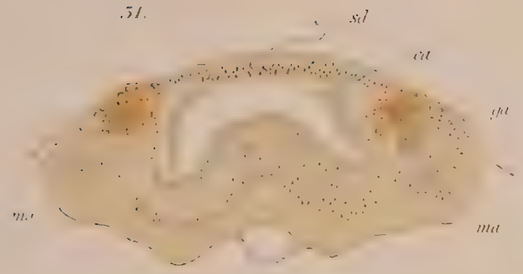

32



49.

50

33

34

35

36

Tafel 29.

cöa Kragencölom, Höhle desselb. (Fig. 57, 58, 61).
dep Epibranchialstreifen (Fig. 68, 70).
dh Höhle einer Kiemenzunge (Fig. 68).
div Eicheldarm (Fig. 57, 58, 61, 66).
eh Eichelhöhle (Fig. 59, 61).
ek Eichelglomerulus (Fig. 66).
ep Epidermis (Fig. 60, 62).
epv Splanchnothek (Fig. 66).
h Herzblase (Fig. 66).
kd Kiemenzunge (Fig. 68, 69).
kf Kiemenfurche (Fig. 70).
kp Kiemenporus (Fig. 68—70).
mh Mundhöhle (Fig. 61).
nd dorsaler Nervenstamm (Fig. 68—71).
p Eichelporus (Fig. 58).
pc Eichelpforte (Fig. 57, 58).
rev abführendes Eichelgefäss (Fig. 57—59).
sk Eichelskelet (Fig. 57, 58, 60—63).
*sk** Kiel oder Zahn desselben (Fig. 57, 61, 63).
sk^2 chondroides Gewebe (Fig. 57, 59, 61).
vd dorsaler Gefässtamm (Fig. 71).
vi Darmgefässtämme (Fig. 71).

Fig. 57—65. Glandiceps talaboti.

Fig. 57. Querschnitt durch den Hals der Eichel dicht vor dem Eichelporus zur Darstellung der ausserordentlich mächtigen Entwicklung des chondroiden Gewebes. $^{20}/_{1}$.

- 58. Der gerade in den Eichelporus gefallne Schnitt derselben Serie. Die seitlichen Theile sind nicht ausgeführt. $^{20}/_{1}$.
- 59. Das an den Körper des Eicheldarms angrenzende chondroide Gewebe, einem Querschnitt entnommen; nur eine Hälfte abgebildet. Das Gewebe ist von Blutgefässen durchzogen. $^{56}/_{1}$.
- 60. Randpartie eines Schnitts aus dem Eichelskelet, in welches aus der Epidermis Zellengruppen eindringen oder eingedrungen sind; vgl. Taf. 19 Fig. 22. $^{280}/_{1}$.
- 61. Horizontalschnitt aus dem Grenzgebiet von Eichel und Kragen, um das Verhältnis des chondroiden Gewebes zum primären Eichelskelet darzustellen. $^{20}/_{1}$.
- 62—64. Drei Horizontalschnitte aus dem »Zahn« des Eichelskelets. In Fig. 62 ist auch die bei der Conservirung abgehobne Epidermis abgebildet, aus der feine fadenförmige Fortsätze sich in die Skeletmasse hinein erstrecken; in Fig. 63 ein Theil des »Körpers« des Eichelskelets (*sk*), vom »Zahn« durch Zellenballen geschieden (vgl. Taf. 19 Fig. 2), die in diesen wurzelartig verzweigte Fortsätze entsenden; in Fig. 64 die weitere Fortsetzung der letztern. Fig. 62 $^{115}/_{1}$, 63, 64 $^{56}/_{1}$.
- 65. Chondroides Gewebe mit netzartig verbundnen Zellensträngen. $^{280}/_{1}$.

Fig. 66, 67. Glandiceps hacksi.

Fig. 66. Querschnitt durch die basalen Organe der Eichel des erwachsnen Exemplars. Text S. 250. $^{45}/_{1}$.

- 67. Parasit aus der Darmhöhle des jungen Thieres. $^{500}/_{1}$.

Fig. 68—73. Balanoglossus kupfferi.

Fig. 68—70. Querschnitte durch den hintersten Theil der Kiemenregion zur Darstellung der Entwicklung der Kiemen. In Fig. 68 ist der Schnitt links in die Wand, rechts in die Höhle einer Kiemenzunge gefallen. Fig. 69 zeigt den ersten Anfang der Zungenbildung, während in Fig. 70 eine Zunge noch nicht angelegt ist. Text S. 408. $^{115}/_{1}$.

- 71. Querschnitt durch den dorsalen Theil der Darmwand unmittelbar hinter den Kiemen, mit den Darmgefässstämmen; vgl. Taf. 17 Fig. 29. $^{115}/_{1}$.
- 72. Stück eines Tangentialschnitts des Eichelglomerulus. $^{280}/_{1}$.
- 73. Freie Zellen aus der Höhle der Herzblase. $^{500}/_{1}$.

02

01.

04

03.

07.

Sohn, Berlin.
Lith. Anst. v. Werner & Co. Frankfurt a/M.

57
58
59
60
62
61
63
68
64
65
66
69
70
67
73
71
72

Tafel 30.

cöa Kragencölom (Fig. 80, 85).
cöp' Perihämalräume (Fig. 80, 85).
dh Höhle einer Kiemenzunge (Fig. 101).
div Eicheldarm (Fig. 74—79, 84).
ep Epidermis (Fig. 93—95).
g Gonaden (Fig. 89, 97).
h Herzblase (Fig. 74—79, 84).
h' Fortsätze derselben gegen den Glomerulus (Fig. 84).
i Darm, Darmepithel (Fig. 88—92, 96—100); Leberdarm (Fig. 102).
ip Darmpforten (Fig. 88—92).
nd dorsaler Nervenstamm (Fig. 88—90, 97).
ndk Kragenmark (Fig. 94).
ndk^1 dorsaler Kiel desselben (Fig. 93, 94).
nv ventraler Nervenstamm (Fig. 96).
ö verlängerter Oesophagus (Fig. 102).
p Eichelporus (Fig. 85).
pc Eichelpforte (Fig. 85—87).
rev abführende Eichelgefässe (Fig. 85—87).
sk Eichelskelet (Fig. 80, 81, 85—87).
sk^2 chondroides Gewebe (Fig. 86, 87).
skip Skelet der Darmpforte (Fig. 92).
spl Splanchnothek (Fig. 79).
vd dorsaler Gefässtamm (Fig. 91).
vi Darmgefässtämme (Fig. 97—100).
vv ventraler Gefässtamm (Fig. 96).

Fig. 74—83. Balanoglossus canadensis.

Fig. 74—78. Querschnitte der Herzblase und ihrer Umgebung, Fig. 74 der hinterste; s. ferner Taf. 1 Fig. 9—11. Text S. 301. $^{220}/_{1}$.

- 79. Sagittalschnitt durch den vordern Theil des centralen Blutraums, der Herzblase und des Eicheldarms. Text S. 301. $^{220}/_{1}$.
- 80, 81. Zwei auf einander folgende Querschnitte durch das Eichelskelet auf der Höhe des hintern Endes des Eicheldarms. Text S. 299. $^{90}/_{1}$.
- 82, 83. Zwei Querschnitte des Eichelskelets. Text S. 300. $^{220}/_{1}$.

Fig. 84—102. Balanoglossus kowalevskii.

Fig. 84. Stück eines Horizontalschnitts durch den Eichelglomerulus und die Herzblase, zur Darstellung der gegen den erstern vorspringenden blindsackartigen Fortsätze der letztern. Text S. 319. $^{115}/_{1}$.

- 85—87. Drei Querschnitte durch den Eichelhals, zur Darstellung des Verhaltens der Blutgefässe. Text S. 325. $^{115}/_{1}$.
- 88—91. Querschnitte aus der Region der Darmpforten. Nur in Fig. 88 ist der ganze Darmquerschnitt wiedergegeben, in Fig. 88 und 90 nur der dorsale Theil, in Fig. 91 nur eine Hälfte des letztern. In Fig. 88 sind die vordersten, in Fig. 89 die hintersten Darmpforten getroffen. Text S. 339. Fig. 88—90 $^{56}/_{1}$, Fig. 91 $^{115}/_{1}$.
- 92. Schnitt durch eine Darmpforte. Text S. 339. $^{280}/_{1}$.
- 93—95. Querschnitt durch den dorsalen Kiel des Kragenmarks. Text S. 328 und 613. Fig. 93, 94 $^{280}/_{1}$, Fig. 95 $^{500}/_{1}$.
- 96. Querschnitt des ventralen Gefässtammes aus der Kiemenregion. Text S. 340.
- 97—100. Querschnitte der dorsalen Darmwand im Gebiete der Darmgefässtämme. In Fig. 97 sind auch die benachbarten Theile (Epidermis, Musculatur, Gonaden) mit abgebildet. Text S. 338. Fig. 97 $^{56}/_{1}$, Fig. 98—100 $^{280}/_{1}$.
- 101. Querschnitt einer Kiemenzunge zur Darstellung der Blutgefässe. $^{500}/_{1}$.
- 102. Horizontalschnitt des Darmcanals im Grenzgebiet des verlängerten Oesophagus (*ö*) und des Leberdarms (*i*). Text S. 339. $^{56}/_{1}$.

74.

75.

76.

77.

78.

79.

80.



81.

82.

83.

84.

105.

92.

n, Berlin.

Lith. Anst. v. Werner & Winter, Frankfurt a. M.

74.

75.

76.

77.

78.



79.

80.



81.

82.

83.

84.

85.

86.

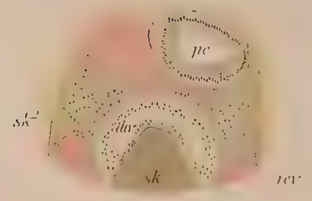

87.

88.

89.



90.

91.

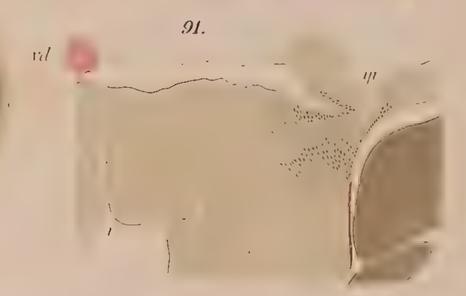

92.



93.

94.



95.

96.

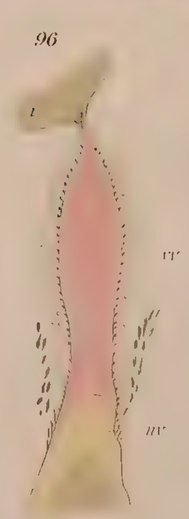

97.



98.

99.



100.

101.



102.

Verlag v. R. Friedländer & Sohn, Berlin.

Tafel 31.

b	centraler Blutraum der Eichel.	*epv*	Splanchnothek.	*sk*	Eichelskelet.
div	Eicheldarm.	*h*	Herzblase.	sk^2	chondroides Gewebe.
eh	Eichelhöhle.	*pc*	Eichelpforte.	*sv*	ventrales Eichelseptum.
ek	Eichelglomerulus.	*rmb*	basale Verstärkung der Ringmuskelschicht der Eichel.		
ep	Epidermis.				

Fig. 1. Sagittalschnitt der Eichelbasis von *Ptychodera minuta*. Nach einem technisch sehr mangelhaften, 1877 angefertigten Präparat.

- 2. Sagittalschnitt der Eichelbasis von *Balanoglossus kupfferi*. Links unten hat sich die Epidermis vom Eichelskelet abgehoben.

- 3. Querschnitt des Eicheldarms und der anstossenden Theile der Herzblase und des Glomerulus von *Bal. kupfferi*.

- 4. Horizontalschnitt des Eicheldarms (Uebergang des »Halses« in den »Körper«) und der angrenzenden Theile des Eichelhalses von *Ptychodera clavigera;* vgl. Taf. 27 Fig. 28.

Nach Mikrophotogrammen von Herrn Aug. Köhler.

Berichtigung.

Statt Taf. 31 Fig. 5, 6 (S. 275 Z. 14 v. o.) lies Taf. 31 Fig. 2, 3.
- - 31 - 8 (S. 281 Z. 15 v. u.) - - 34 - 14.
- - 31 - 9 (S. 282 Z. 11 v. o.) - - 34 - 15.

1.

2

3.

4.

Verl. v. R. Friedländer & Sohn, Berlin.

Lith. Anst. v. Werner & Winter, Frankfurt a. M.

1

2

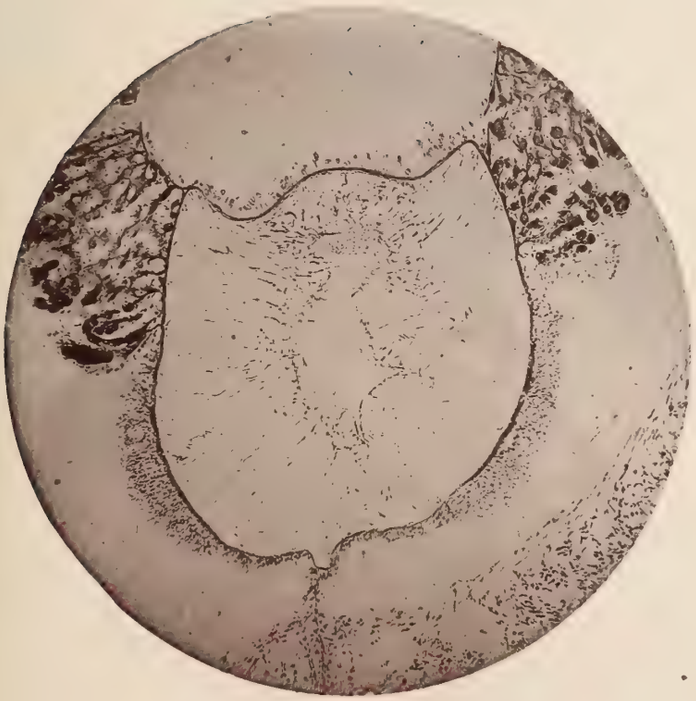

3

4

Lichtdruck von Zedler & Vogel in Darmstadt.

Verlag von R. Friedländer & Sohn, Berlin.

Tafel 32.

b centraler Blutraum der Eichel.	*epv* Splanchnothek.	*pc* Eichelpforte.
div Eicheldarm.	*h* Herzblase.	*rev* abführendes Eichelgefäss.
eh Eichelhöhle.	*mdv* dorsoventrale Musculatur der Eichel.	*sk* Eichelskelet.
ek Eichelglomerulus.		sk^2 chondroides Gewebe.
ep Epidermis.		

Fig. 5. Sagittalschnitt der Eichelbasis von *Ptychodera minuta* nach einem technisch sehr mangelhaften, 1877 angefertigten Präparat (im Canadabalsam sind Krystalle ausgeschieden).

- 6. Aehnliches Präparat; Schnitt schief und unvollständig.
- 7. Horizontalschnitt des Eicheldarms und des Eichelglomerulus von *Ptych. clavigera* (vgl. Taf. 4 Fig. 84).
- 8. Centrale Partie eines Querschnitts des Eichelhalses von *Glandiceps talaboti*.

Nach Mikrophotogrammen von Herrn Aug. Köhler.

Berichtigung.

Statt Taf. 32 Fig. 12 (S. 275 Z. 4 v. u.) lies Taf. 34 Fig. 16.

5.

6

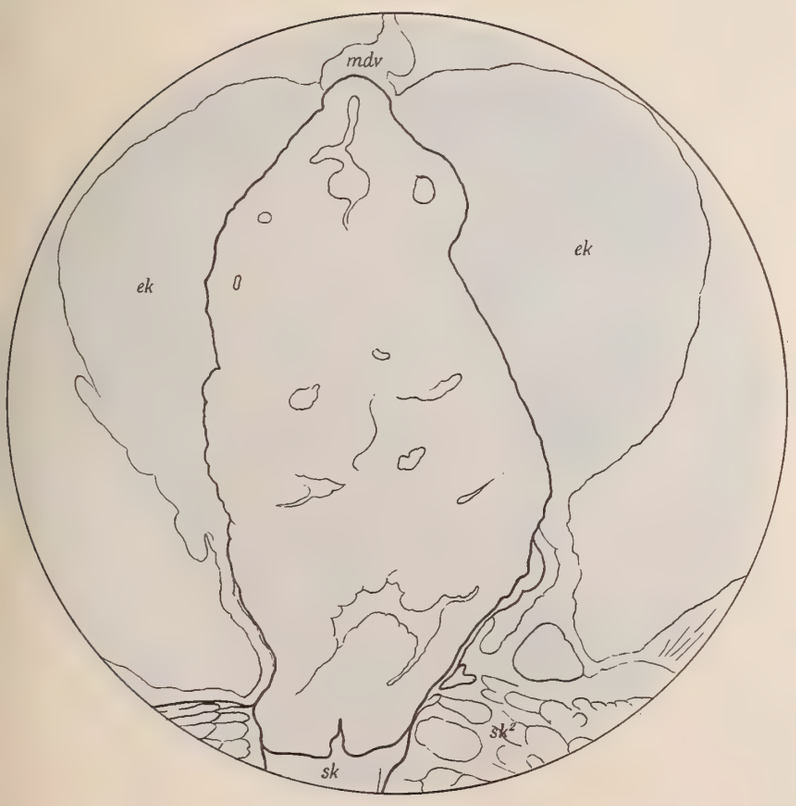

7.

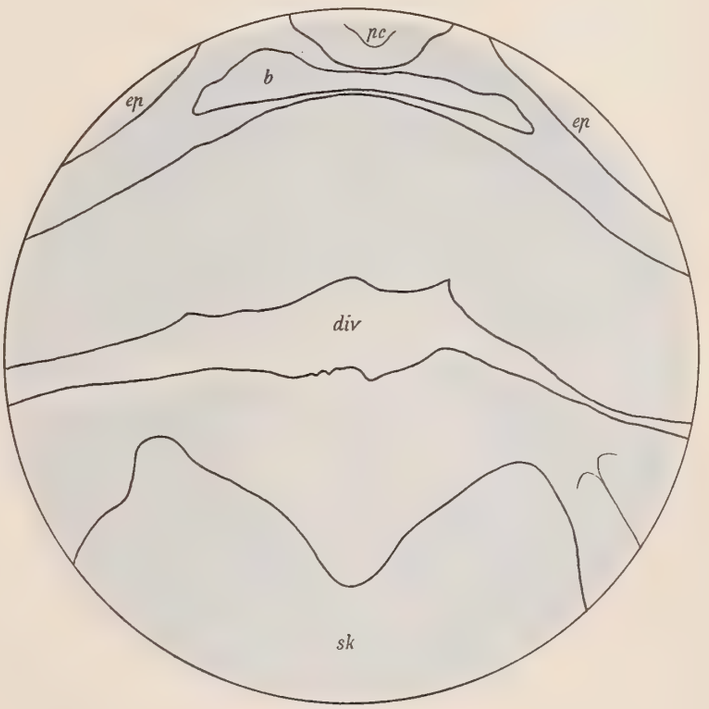

8.

Verl. v. R. Friedländer & Sohn, Berlin.

Lith. Anst. v. Werner & Winter, Frankfurt a. M.

5

6

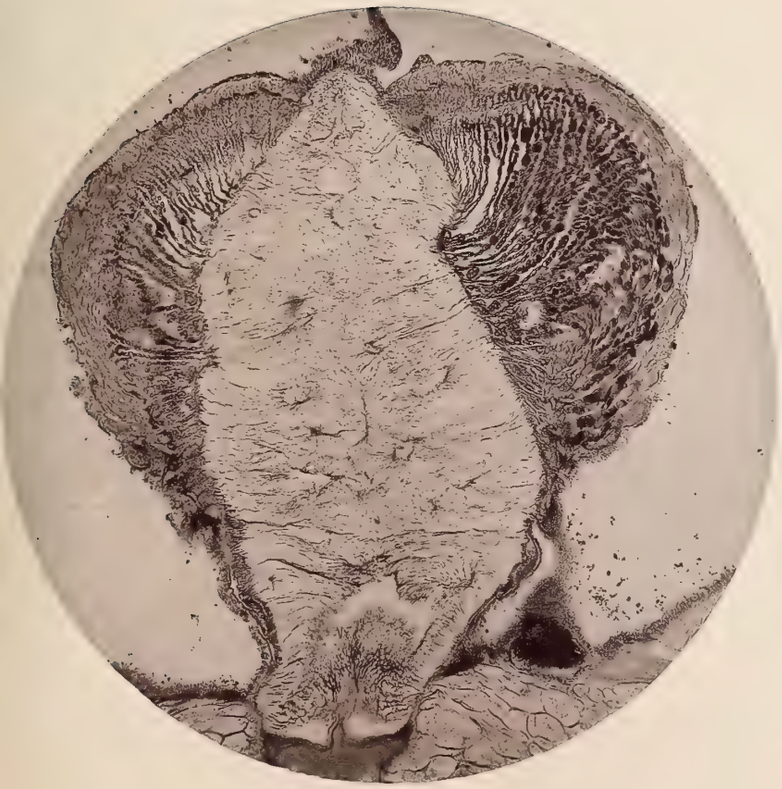

7

8

Lichtdruck von Zedler & Vogel in Darmstadt.

Verlag von R. Friedländer & Sohn, Berlin.

Tafel 33.

Fig. 9. Querschnitt aus dem vordern Theil der Eichel von *Balanoglossus kowalevskii.*

- 10. Centrale Partie eines solchen stärker vergrössert.

- 11. Bindegewebe der Eichelhöhle von *Ptychodera minuta*, nach einem technisch sehr mangelhaften, 1877 angefertigten Präparat; Glycerin-Einschluss.

- 12. Inhalt der Rumpfhöhle von *Glandiceps talaboti;* links Musculatur der Körperwand und Epidermis.

Nach Mikrophotogrammen von Herrn Aug. Köhler.

9

10

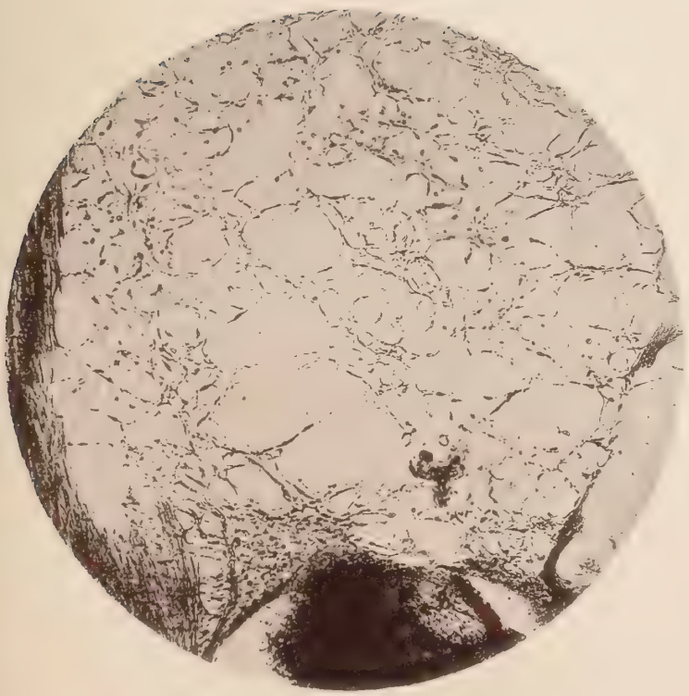

11

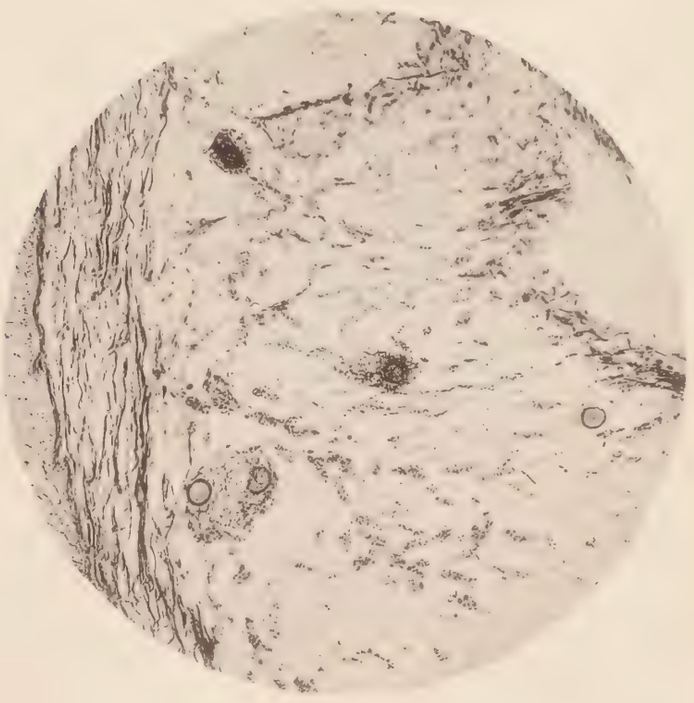

12

Lichtdruck von Zedler & Vogel in Darmstadt.

Verlag von R. Friedländer & Sohn, Berlin.

Tafel 34.

bh Lymphherd.
div Eicheldarm.
eh Eichelhöhle.
ek Eichelglomerulus.
ep Epidermis.
g Gonade (Hode).
h Herzblase.
kh Kragenhöhle.
lmi innere Längsmusculatur des Kragens.
m Muskelfasern der Splanchnothek.
mh Epithel des Schlundes.
rf Ringfurche des Kragens.
rh Rumpfhöhle.
sep Kragen-Rumpf-Septum.
sk' Schenkel des Eichelskelets.

Balanoglossus kupfferi.

Fig. 13. Rechte Hälfte eines Horizontalschnitts des Kragens (im Canadabalsam des Präparats einige Krystalle).

- 14. Theil eines ähnlichen Schnitts, der die Lymphherde getroffen hat; man sieht von denselben Züge geronnener Lymphe ausgehen.
- 15. Theil eines Kragen-Rumpf-Septums von der Kragenhöhle aus gesehen; man sieht einen Lymphherd (*bh*) und einen davon (nach rechts) ausgehenden Zug geronnener Lymphe.
- 16. Linke Hälfte eines Horizontalschnitts durch Eicheldarm, Glomerulus und vordern Theil der Herzblase. Text S. 275.
- 17. Rechte Hälfte eines ähnlichen Präparats, um das Verhältnis der Splanchnothek zur zelligen Auskleidung der Räume des Eichelglomerulus darzustellen.

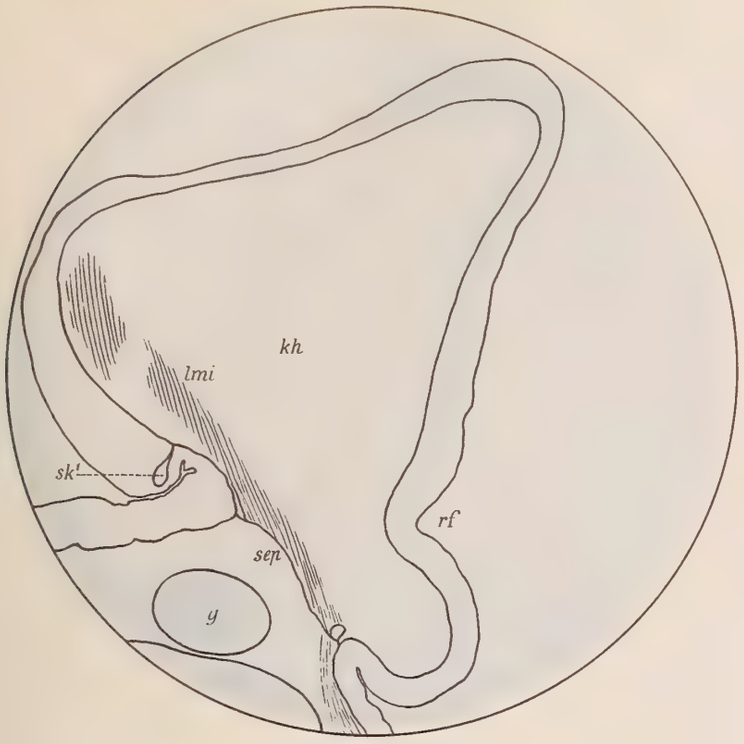
kh
lmi
sk'
rf
sep
g

13.

mh
kh
bh
sz'
dz
rh
sep
g

14.

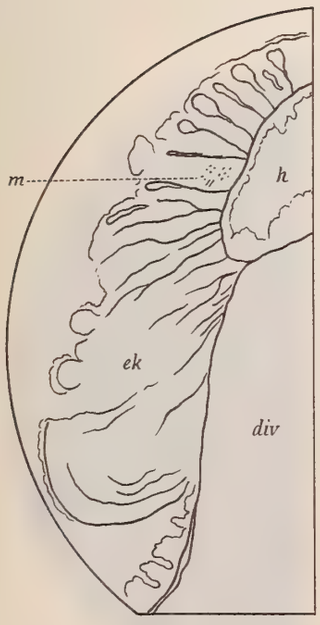
m
h
ek
div

16.

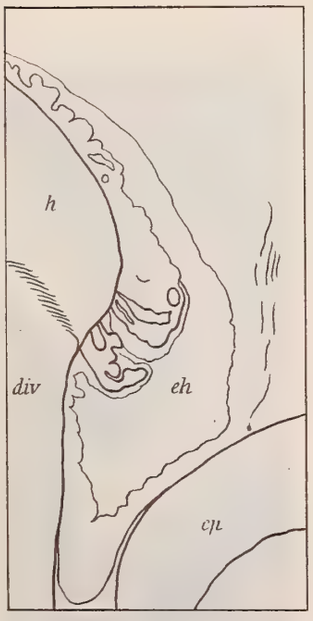
h
div
eh
cp

17.

kh
bh
mh

15.

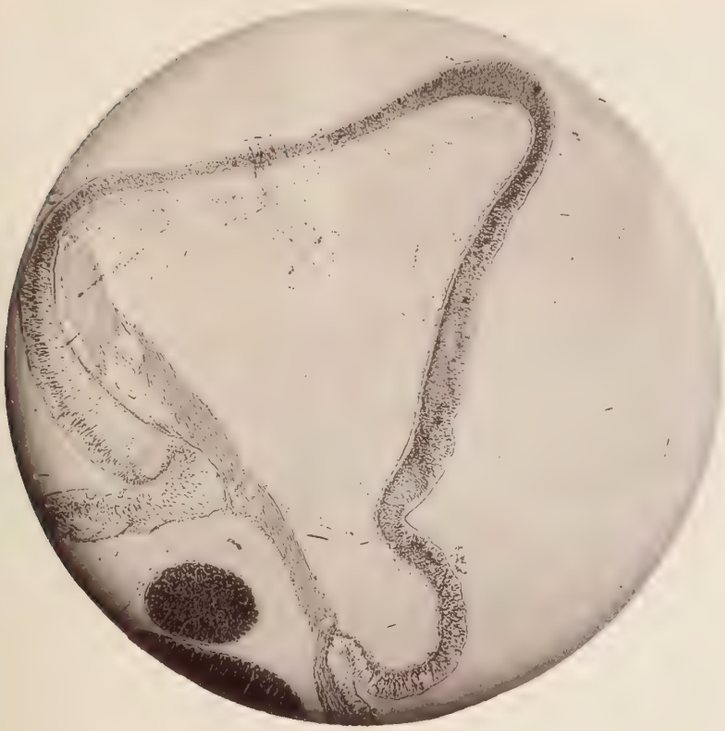

13

14

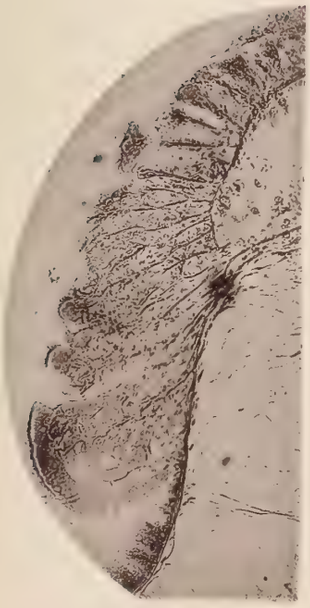

16

17

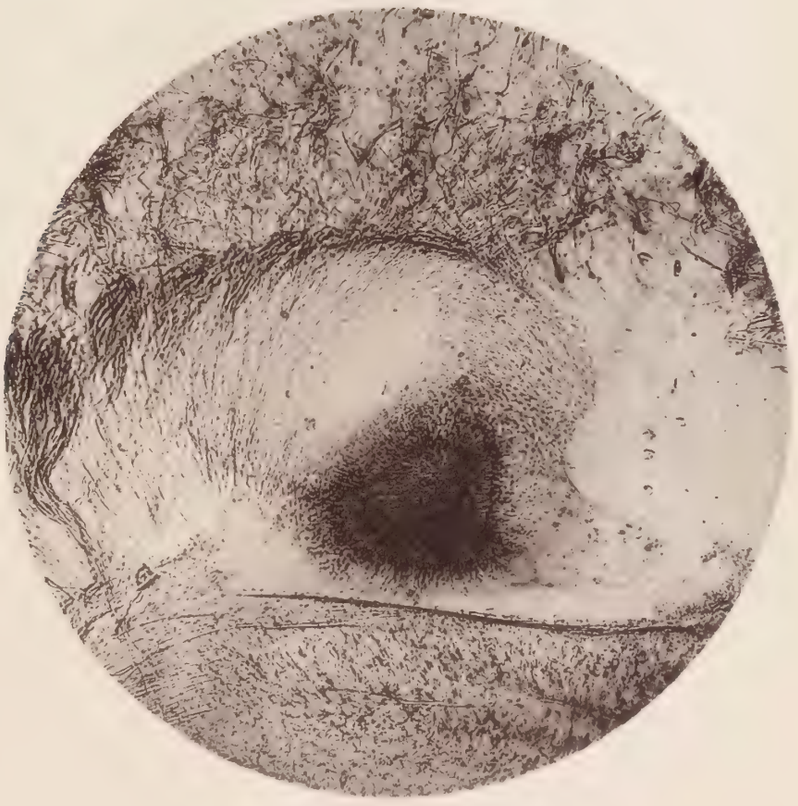

15

Lichtdruck von Zedler & Vogel in Darmstadt.

Verlag von R. Friedländer & Sohn, Berlin.

Tafel 35.

cöa Kragenhöhle.	*mh* Epithel des Schlundes.	*v* Blutgefäss am Rücken des Kiemenseptums.
dh Höhle der Kiemenzunge.	*sz* Septalzinke.	
dz Zungenzinke.		

Fig. 18. Schnitt der Epidermis von *Glandiceps talaboti*, parallel der Oberfläche, so dass man das Netzwerk der intercellulären Fasern sieht.

- 19. Ein ähnlicher Schnitt, sehr schräge zur Oberfläche geführt; rechts unten ist die Nervenfaserschicht, links oben eine kernreiche Schicht getroffen.
- 20. Querschnitt der vordersten Kieme von *Ptychodera minuta*, zur Darstellung der Schichtung im Skelet.
- 21. Querschnitte einer Kiemenzunge und eines Kiemenseptums von *Ptych. clavigera*, desgl.; nach einem in Heidenhain'schem Hämatoxylin gefärbten Präparat.
- 22. Querschnitt eines Kiemenseptums von *Glandiceps hacksi* adult., desgl.

Nach Mikrophotogrammen von Herrn Aug. Köhler.



18.



19.

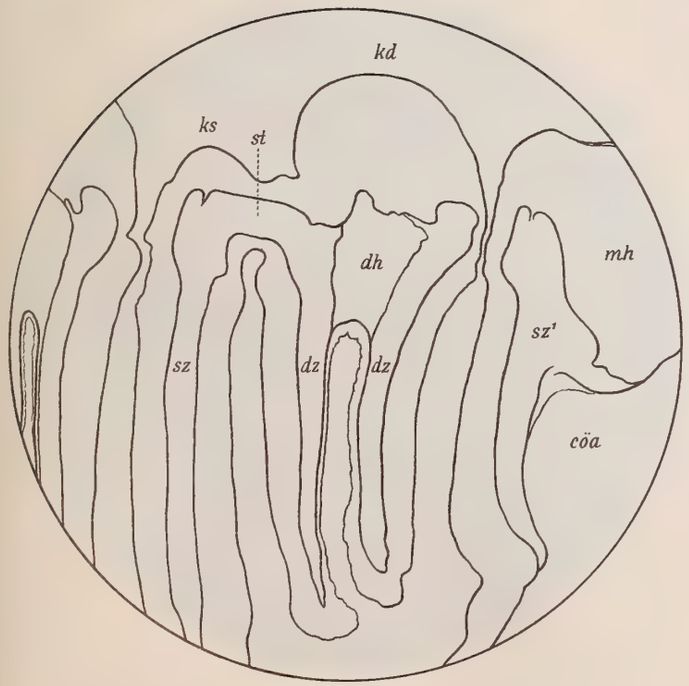

20.

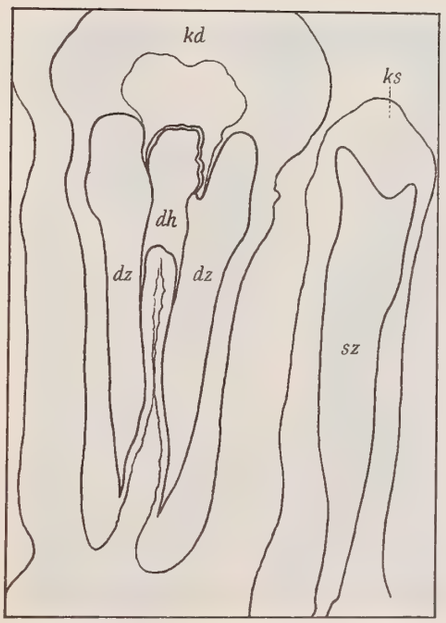

21.

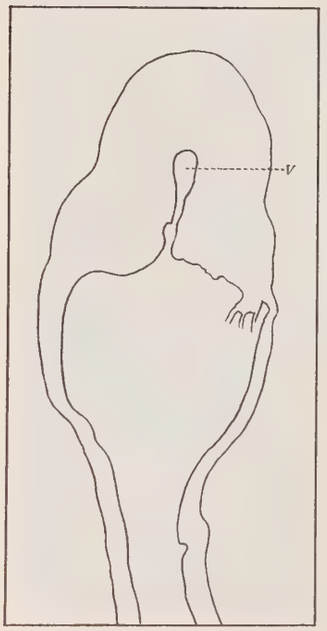

22.

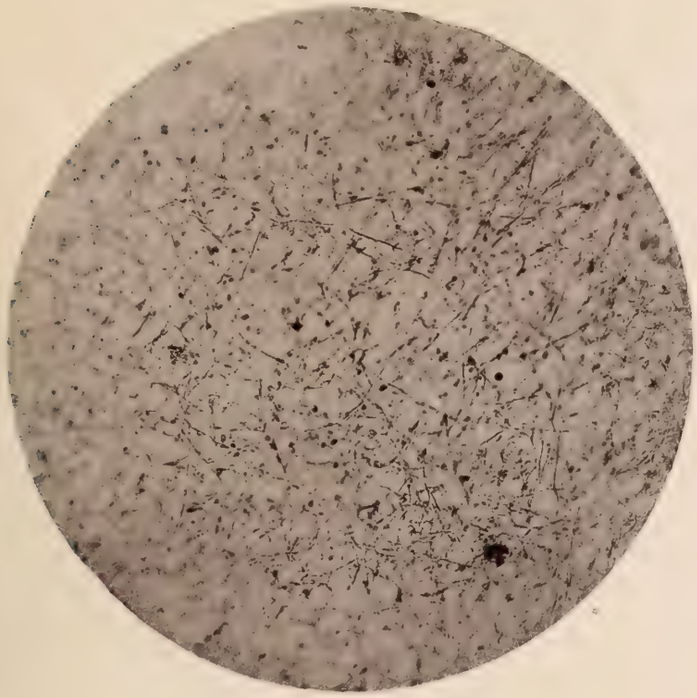

18

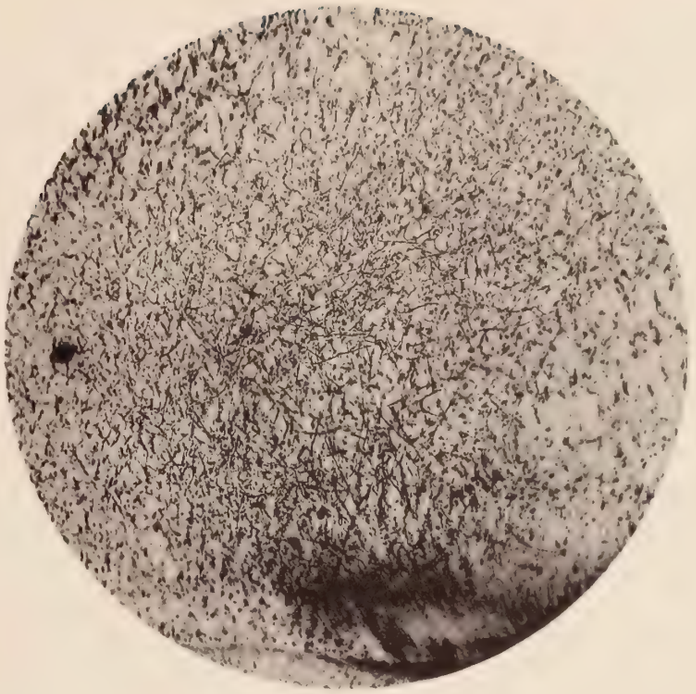

19

20

21

22

Lichtdruck von Zedler & Vogel in Darmstadt.

Verlag von R. Friedländer & Sohn, Berlin.

Tafel 36.

bl Blutgefäss.
dh Höhle der Kiemenzunge.
dz Zungenzinke.
ep Epidermis.
g Gonade.
lm Längsmusculatur des Rumpfes.
sel Lateralseptum.
sz Septalzinke.
vb vom dorsalen Gefässtamm im Bogen zum Lateralseptum abgehendes Blutgefäss. Text S. 182.
vd dorsaler Gefässtamm.

Fig. 23. Längsschnitt der Rumpfmusculatur von *Schizocardium brasiliense*, nach einem Präparat von einem stark contrahirten Exemplar. Text S. 539.

- 24. Medianer dorsaler Theil eines Querschnitts aus dem vordern Theil der Genitalregion von *Ptychodera erythraea*. Text S. 182.
- 25. Querschnitt einer Kiemenzunge von *Glandiceps hacksi*, zur Darstellung der Schichtung des Skelets. Text S. 555.
- 26. Querschnitte von je zwei Kiemenzungen und Kiemensepten von *Gl. hacksi*, dsgl.
- 27. Querschnitt eines Kiemenseptums und der anstossenden Wände zweier Kiemenzungen von *Gl. talaboti*, dsgl.

Nach Mikrophotogrammen von Herrn Aug. Köhler.

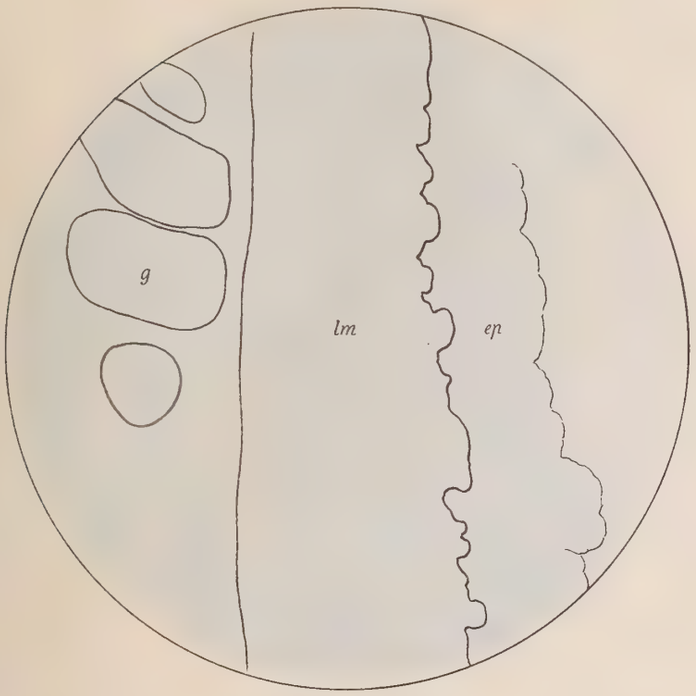

23.

24.

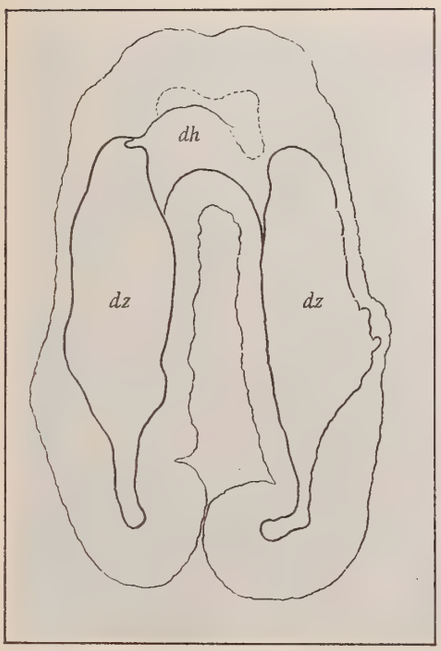

25.

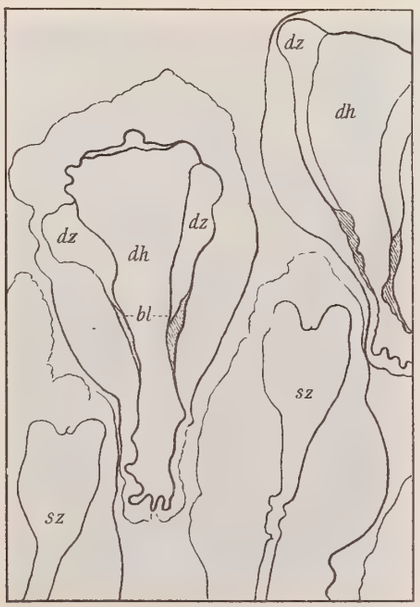

26.

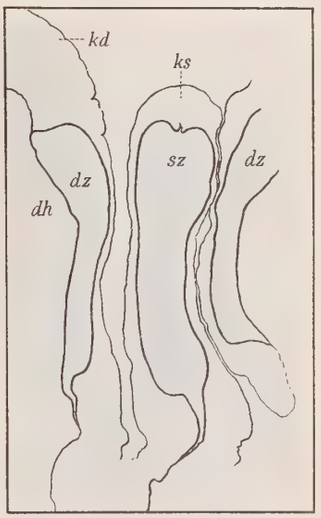

27.

Verl. v. R. Friedländer & Sohn, Berlin

Lith. Anst. v. Werner & Winter-Frankfurt a. M.

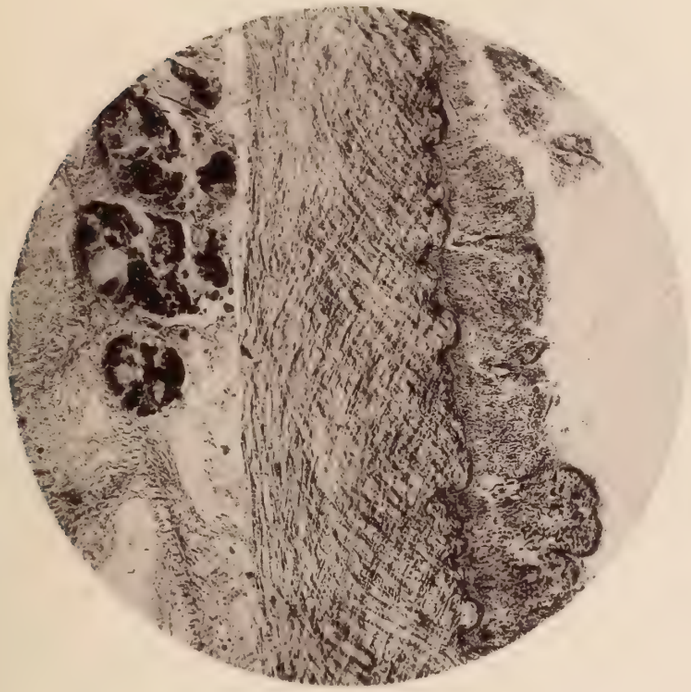

23

24

25

26

27

Lichtdruck von Zedler & Vogel in Darmstadt.

Verlag von R. Friedländer & Sohn, Berlin.

Verlag v. R.

Ptychodera (Ptychodera Tauroglossus Chlamydothorax) Schizocardi

landiceps Balanoglossus (Dolichoglossus) ○ Tornaria grenacheri.



Ptychodera (Ptychodera Tauroglossus Chlamydothorax) Schizocar

Ptychodera (Ptychodera, Fauroglossus, Chlamydothorax, Schizocardium) Glandiceps Balanoglossus (Dolichoglossus) ○ Tornaria grenacheri.

Fauna und Flora des Golfes von Neapel.

Faune et Flore du Golfe de Naples.

Bereits erschienen: — Ont déjà paru:

Jahrgang Année I.	1.	**Ctenophoren,** von **C. Chun.** 1880. 313 Seiten mit 18 Tafeln. (Vergriffen — Épuisé.)
	2.	**Fierasfer,** per **C. Emery.** 1880. 76 pagine con 9 tavole. (Vergriffen — Épuisé.)
II.	3.	**Pantopoden,** von **A. Dohrn.** 1881. 252 Seiten mit 18 Tafeln. 60 ℳ — 75 Fr.
	4.	**Corallinenalgen,** von **H. zu Solms-Laubach.** 1881. 64 Seiten mit 3 Tafeln. (Vergriffen — Épuisé.)
III.	5.	**Chetognati,** per **B. Grassi.** 1883. 126 pagine con 13 tavole. 25 ℳ — 31,25 Fr.
	6.	**Caprelliden,** von **P. Mayer.** 1882. 201 Seiten mit 10 Tafeln. 30 ℳ — 37,50 Fr.
	7.	**Cystoseirae,** per **R. Valiante.** 1883. 30 pagine con 15 tavole. 30 ℳ — 37,50 Fr.
	8.	**Bangiaceen,** von **G. Berthold.** 1882. 28 Seiten mit 1 Tafel. 6 ℳ — 7,50 Fr.
	9.	**Attinie,** per **A. Andres.** Vol. I. 1884. 459 pagine con 13 tavole. 80 ℳ — 100 Fr.
IV, V.	10.	**Doliolum,** von **B. Uljanin.** 1884. 140 Seiten mit 12 Tafeln. 40 ℳ — 50 Fr.
	11.	**Polycladen,** von **A. Lang.** 1884. 688 Seiten mit 39 Tafeln. 120 ℳ — 150 Fr.
	12.	**Cryptonemiaceen,** von **G. Berthold.** 1884. 27 Seiten mit 8 Tafeln. 40 ℳ — 50 Fr.
VI.	13.	**Koloniebildende Radiolarien,** von **K. Brandt.** 1885. 276 Seiten mit 8 Tafeln. 40 ℳ — 50 Fr.
	14.	**Polygordius,** par **J. Fraipont.** 1887. 125 pages avec 16 planches. 40 ℳ — 50 Fr.
VII, VIII.	15.	**Gorgoniden,** von **G. v. Koch.** 1887. 99 Seiten mit 10 Tafeln. 40 ℳ — 50 Fr.
	16.	**Capitelliden,** von **H. Eisig.** 1887. 906 Seiten mit 37 Tafeln. 120 ℳ — 150 Fr.
IX.	17.	**Caprelliden,** von **P. Mayer.** Nachtrag. 1890. 157 Seiten mit 7 Tafeln. 24 ℳ — 30 Fr.
X—XII.	19.	**Pelagische Copepoden,** von **W. Giesbrecht.** 1892. 831 Seiten mit 54 Tafeln. 150 ℳ — 187,50 Fr.
	20.	**Gammarini,** per **A. Della Valle.** 1893. 948 pagine con 61 tavole. 150 ℳ — 187,50 Fr.

Bei Subskription auf wenigstens 5 Jahrgänge beträgt der Preis für den Jahrgang 50 Mark.
Pour les souscripteurs de 5 années au moins, le prix est fixé à 62,50 Fr. par année.

Mittheilungen aus der Zoologischen Station zu Neapel.

Vollständig erschienen die Bände: — Ont paru les volumes:

I.	1878—79.	592	Seiten	mit 18	Tafeln.	29 ℳ	441 ℳ = 551,25 Fr.
II.	1880—81.	530	pages	avec 20	planches.	29 ℳ	
III.	1881—82.	602	»	» 26	»	41 ℳ	
IV.	1883.	522	»	» 40	»	59 ℳ	
V.	1884.	580	»	» 32	»	56 ℳ	
VI.	1885—86.	756	»	» 33	»	58 ℳ	
VII.	1886—87.	748	»	» 27	»	56 ℳ	
VIII.	1888.	662	»	» 25	»	55 ℳ	
IX.	1889—91.	676	»	» 25	»	58 ℳ	
X.	1891—93.	680	»	» 40	»	76 ℳ	

Bei Bezug der ersten 9 Bände wird deren Preis auf die Hälfte ermässigt. — Pour les acheteurs des volumes 1 à 9, le prix en sera réduit de moitié.

Zoologischer Jahresbericht.

Erschienen sind die Berichte für: — Ont paru les comptes-rendus pour:

1879.	Preis 32 ℳ — 40,— Fr.	1886.	Preis 24 ℳ — 30 Fr.
1880.	» 31 ℳ — 38,75 Fr.	1887.	» 24 ℳ — 30 Fr.
1881.	» 31 ℳ — 38,75 Fr.	1888.	» 24 ℳ — 30 Fr.
1882.	» 32 ℳ — 40,— Fr.	1889.	» 24 ℳ — 30 Fr.
1883.	» 34 ℳ — 42,50 Fr.	1890.	» 24 ℳ — 30 Fr.
1884.	» 36 ℳ — 45,— Fr.	1891.	» 24 ℳ — 30 Fr.
1885.	» 36 ℳ — 45,— Fr.	1892	wird im November d. J. erscheinen.

Bei Bezug der Jahrgänge 1879—1885 incl. beträgt der Preis derselben nur die Hälfte, also 116 ℳ. — Pour les acheteurs des années 1879—1885 incl., le prix en sera réduit de moitié, à 145 Fr.

Druck von Breitkopf & Härtel in Leipzig.

0537 (36)

SMITHSONIAN INSTITUTION LIBRARIES
3 9088 00063 1754